

УДК 617.741-004.1-089-053.2

3.1.5 Офтальмология

DOI: 10.37903/vsgma.2022.4.15 EDN: LBLSEU

**РЕЗУЛЬТАТЫ ХИРУРГИЧЕСКОГО ЛЕЧЕНИЯ КАТАРАКТЫ И АФАКИИ С ИНТРАОКУЛЯРНОЙ КОРРЕКЦИЕЙ У ДЕТЕЙ И ПОДРОСТКОВ****© Могилевцев В.В., Белькова А.Г., Шаршкова М.А., Лямец Л.Л.***Смоленский государственный медицинский университет, Россия, 214019, Смоленск, ул. Крупской, 28**Резюме*

**Цель.** Изучение эффективности хирургического лечения катаракты и афакии различной этиологии с интраокулярной коррекцией у детей и подростков по материалам детского офтальмологического отделения ОГБУЗ СОКБ и кафедры глазных болезней СГМУ.

**Методика.** Под собственным наблюдением находилось 46 детей и подростков (52 глаза) в возрасте от 1,5 до 16 лет (средний возраст – 5,6 лет). Врожденная катаракта выявлена в 31 (59,6%) случае, посттравматическая катаракта в 16 (30,8%) случаях, монокулярная афакия в 5 (9,6%) случаях. Средний возраст детей с врожденной катарактой и афакией составил 3,8 лет, с посттравматической катарактой – 9,4 года. Распределение по полу: мальчики – 27 (58%), девочки – 19 (42%). Всем детям проведено хирургическое лечение катаракты (факоаспирация, иссечение пленчатой катаракты) и афакии с имплантацией интраокулярной линзы (ИОЛ). В ходе операций было имплантировано: 26 жестких ИОЛ производства МНТК «Микрохирургия глаза» (Россия) и 26 эластичных ИОЛ из гидрофильного акрила производства фирмы Rayner (Великобритания) и фирмы Vausch & Lomb (США). Расчет ИОЛ до операции проводился по разработанной в МНТК «Микрохирургия глаза» схеме расчета ИОЛ у детей. Рефракцией цели была эмметропия в послеоперационном периоде.

**Результаты.** Факоаспирация катаракты во всех случаях проводилась при помощи канюли Симка через роговичный парацентез 1 мм. При имплантации жестких видов ИОЛ накладывали непрерывный шов 10/0 по Пирсу на роговичный разрез, что было обусловлено размером оптической части ИОЛ – 6,0 мм. При имплантации эластичных ИОЛ операции проводились без наложения швов. При наличии помутнения задней капсулы хрусталика в оптической зоне интраоперационно проводили задний капсулорексис в 13 случаях из 52 (25%). В 3 случаях (5,8%) в период наблюдения в течение 1 года было выявлено развитие вторичной катаракты. Случаев дислокации ИОЛ отмечено не было. Во всех случаях уровень послеоперационной воспалительной реакции был не более 0-I степени по классификации Н.В. Перовой. В 1 случае отмечалась гифема. Срок пребывания в стационаре составил 5 суток. К моменту выписки максимально скорректированная острота зрения (МКОЗ) колебалась от 0,02 до 1,0. При посттравматической катаракте средняя МКОЗ составила 0,4; при врожденной катаракте – 0,26. Достаточно низкая острота зрения, в подавляющем большинстве случаев, была обусловлена наличием амблиопии, что явилось основанием для рекомендации проведения плеоптического лечения. При контрольном обследовании через 1 год у 29 пациентов из 36 (81%) с врожденной катарактой и афакией в результате хирургического и консервативного лечения, удалось восстановить нормальное развитие остроты зрения соответственно возрасту детей. Бинокулярное зрение в этот период наблюдения было восстановлено у 36 детей из 46 (78%).

**Заключение.** Полученные результаты свидетельствуют о высокой эффективности интраокулярной коррекции у детей и подростков с катарактой и афакией различной этиологии. Расчет ИОЛ следует выполнять из расчета на эмметропию к моменту операции, чтобы создать оптимальные условия для лечения амблиопии и восстановления монокулярных и бинокулярных зрительных функций. Показанием к интраоперационному заднему капсулорексису является помутнение задней капсулы хрусталика в оптической зоне.

*Ключевые слова:* факоаспирация, детский возраст, интраокулярная линза, амблиопия

**RESULTS OF SURGICAL TREATMENT OF CATARACT AND APHAKIA WITH INTRAOCULAR CORRECTION IN CHILDREN AND ADOLESCENTS****Mogilevtsev V.V., Belkova A.G., Sharshkova M.A., Lyamets L.L.***Smolensk State Medical University, 28, Krupskoj St., 214019, Smolensk, Russia*

### Abstract

**Objective.** To research the effectiveness of surgical treatment of paediatric patients (children and adolescents) from cataract and aphakia of various etiologies with intraocular correction based on the materials of the Children's Ophthalmology department of the OGBUZ SOKB and the Department of Eye Diseases of the SSMU.

**Methods.** Forty-six paediatric patients (children and teenagers) (52 eyes) aged from 1.5 to 16 were observed (the average age is 5.6 years). Congenital cataract was diagnosed in 31 (59.6%) cases, post-traumatic cataract – in 16 (30.8%) cases, monocular aphakia – in 5 (9.6%) cases. The average age of children with congenital cataract and aphakia was 3.8 years, in case of post-traumatic cataract – 9.4 years. Gender distribution: 27 (58%) boys and 19 (42%) girls. Surgical treatment of cataract (phacoaspiration, excision of membranous cataract) and aphakia with implantation of intraocular lens (IOL) was carried out for all children. During the operations, we implanted 26 rigid IOLs (MNTK Eye Microsurgery manufactured, Russia) and 26 elastic IOLs made of hydrophilic acrylic (Rayner, UK and Bausch&Lomb, USA). Before the operation, we used the pattern for calculation of IOLs in children, which was developed in the MNTK «Eye Microsurgery». The refraction of the target was emmetropia in the postoperative period.

**Results.** In all cases phacoaspiration of cataract was carried out using a Simcoe cannula through a corneal paracentesis of 1 mm. During the implantation of rigid IOLs, we put uninterrupted suture to the corneal incision by 10/0 Pirsu method, which was due to the size of the optical part of the IOL (6.0 mm). In case of implantation of elastic IOLs, the operations were performed without suturing. In the presence of the opacity of the posterior lens capsule in the optical zone, we performed posterior capsulorhexis intraoperatively (13 cases out of 52 (25%)). During the follow-up period for 1 year, the development of secondary cataract was detected in three cases (5.8%). There were no cases of IOL dislocation. The level of postoperative inflammatory reaction was no more than 0-I grade, according to the classification of N.V. Perova. In one case, the hyphema was noted. The period of hospitalization proceeded 5 days. By the time of discharge, the maximum corrected visual acuity (MCVA) ranged from 0.02 to 1.0. In case of post-traumatic cataract MCVA was 0,4; in patients with congenital cataract - 0,26. In most cases, rather low visual acuity was connected with the presence of amblyopia. It was the base for the recommendation of pleoptic treatment. During the control examination after 1 year, 29 patients out of 36 (81%) with congenital cataract and aphakia, as a result of surgical and conservative treatment, restored the normal development of visual acuity according to the age of the children. Binocular vision was repaired in 36 out of 46 (78%) children during the observation period.

**Conclusion.** The results prove a high efficiency of intraocular correction in children and adolescents with cataract and aphakia of various etiologies. The calculation of IOL should be carried out based on emmetropia at the time of surgery in order to form optimal conditions for the treatment of amblyopia and the restoration of monocular and binocular visual functions. The opacity of the posterior capsule of the lens in the optical zone is an indication for intraoperative posterior capsulorhexis.

*Keywords:* phacoaspiration, children's age, intraocular lens, amblyopia

### Введение

При анализе причин слепоты и слабовидения, определяющих инвалидность по зрению у детей и подростков, установлено, что катаракта различной этиологии и монокулярная афакия являются ведущими формами патологии хрусталика [16]. Распространенность катаракты в развитых странах составляет 1,6-2,4 на 100 000 детей. Среди причин слепоты у детей на долю врожденных катаракт в экономически развитых странах приходится 7,5- 8,0%, в социально неблагополучных регионах – 27,4% [20].

Одной из проблем лечения врожденной катаракты остается низкая острота зрения после операции вследствие амблиопии, занимающей ведущее место среди причин слабовидения у данной категории больных [2].

Хотя вопрос о способе коррекции афакии в детском возрасте дискутируется до сих пор, большинство исследователей пришли к выводу о преимуществе интраокулярной коррекции в сравнении с другими видами оптической коррекции [5, 9]. За последние десятилетия совершенствование диагностических и хирургических методов вывело проблему лечения детской катаракты на новый уровень. Современное микрохирургическое оборудование и использование

ИОЛ способствовали улучшению анатомических и функциональных результатов у детей практически в любом возрасте [15]. В то же время наилучшие функциональные результаты возможны при проведении операции в максимально ранние сроки [20]. Доказано, что удаление катаракты у детей в раннем возрасте безопасно, не оказывает существенного влияния на последующий рост глазного яблока, способствует нормальному умственному и психофизическому развитию ребенка, положительно влияет на дальнейшую социальную адаптацию [7, 10].

Важной проблемой в хирургии врожденных катаракт у детей является выбор между первичной или вторичной имплантацией ИОЛ. В последние годы все больше офтальмохирургов применяют у детей первичную имплантацию ИОЛ, преимуществом которой, по сравнению с другими методами коррекции афакии, является создание, наиболее близких к естественным, условий для достижения высоких зрительных функций и восстановления бинокулярного характера зрения [1, 10-12]. Расчет и достижение необходимой рефракции в послеоперационном периоде, ее изменение в связи с ростом глазного яблока, лечение амблиопии представляют собой отдельную тему для дискуссий и основу успеха после хорошо проведенной операции [20].

При посттравматической катаракте интраокулярная коррекция позволяет восстановить бинокулярное зрение у 90,8% детей, при этом современные технологии и различные виды ИОЛ обеспечивают минимальное количество интра- и послеоперационных осложнений [8].

Цель исследования – изучить эффективность хирургического лечения катаракты различной этиологии с интраокулярной коррекцией у детей и подростков по материалам детского офтальмологического отделения ОГБУЗ СОКБ и кафедры глазных болезней СГМУ.

## Методика

Под наблюдением находилось 46 детей и подростков (52 глаза) в возрасте от 1,5 до 16 лет (средний возраст – 5,6 лет). Выборка сформирована из пациентов, находившихся на стационарном лечении в детском офтальмологическом отделении ОГБУЗ СОКБ с 1997 по 2022 гг. Критериями для включения в исследование были диагностированная катаракта различной этиологии (врожденная, посттравматическая), детский и подростковый возраст.

Всем детям проведено хирургическое лечение катаракты с имплантацией интраокулярной линзы (ИОЛ) (табл. 1). Операции проведены одним офтальмохирургом.

Таблица 1. Виды хирургических вмешательств, проведенных пациентам

| Вид хирургического вмешательства  | Абс. число | %    |
|---|------------|------|
| факоаспирация (ФА) катаракты + имплантация ИОЛ  | 34         | 65,4 |
| ФА катаракты + имплантация ИОЛ + задний капсулорексис   | 12         | 23,1 |
| удаление пленчатой катаракты + имплантация ИОЛ  | 3          | 5,8  |
| ФА катаракты + имплантация ИОЛ + коллагеносклеропластика  | 2          | 3,8  |
| ФА катаракты + имплантация ИОЛ + удаление внутриглазного инородного тела + задний капсулорексис | 1          | 1,9  |

Факоаспирация катаракты во всех случаях проводилась при помощи канюли Симка. Пленчатая катаракта удалялась при помощи пинцета и ножниц Ванаса.

В 44 случаях (84,6%) операция проводилась через роговичный парацентез 1,0 мм, затем парацентез был увеличен от 2,2 мм до 6 мм для имплантации соответствующего типа ИОЛ. В 8 случаях (15,4%) операция выполнена через корнеосклеральный разрез. В случаях посттравматической и врожденной пленчатой катаракты роговичные и склеральные разрезы колебались в пределах от 3 мм до 6 мм. Для имплантации эластичных ИОЛ разрез был не более 2,5 мм, что не требовало наложения шва.

Во всех случаях использовали вискоэластик «Визитил» на основе гидрокси-пропилметилцеллюлозы, производства Научно-экспериментального производства (НЭП) Межотраслевого научно-технического комплекса (МНТК) «Микрохирургия глаза» («МГ»), при необходимости применяли вискоэластик на основе гиалуроната натрия.

В ходе операций были имплантированы: «жесткие» ИОЛ модели Т-26 из полиметилметакрилата экспериментального технического производства (ЭТП) МНТК «МГ» – 4 (7,7%); жесткие ИОЛ модели Т-19 из полиметилметакрилата производства ЭТП МНТК «МГ» – 2 (3,8%); жесткие ИОЛ модели RSP-1 НЭП МНТК «МГ» – 20 (38,5 %); эластичные ИОЛ модели «Rayner aspherica» из гидрофильного акрила производства фирмы Rayner (Великобритания) – 15 (28,8%); эластичные ИОЛ модели «Acreeo» из гидрофильного акрила производства фирмы Bausch&Lomb (США) – 11 (21,2%) (рис.).

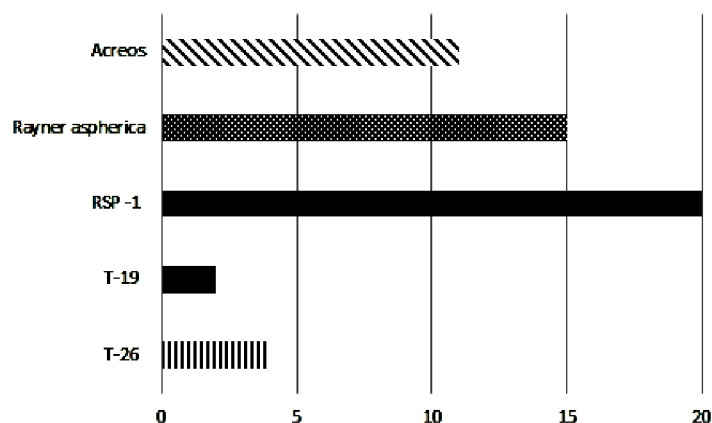


Рис. Виды имплантированных ИОЛ

При имплантации жестких видов ИОЛ накладывали непрерывный шов 10/0 по Пирсу на роговичный разрез 6 мм, который был обусловлен размером оптической части ИОЛ. Роговичные швы снимали через 4 месяца после операции под общей анестезией. При имплантации эластичных ИОЛ операции проводились без наложения швов. ИОЛ модели Т-19 фиксировали за гаптические элементы к радужке узловыми швами 10/0.

Расчет ИОЛ до операции проводился по разработанной в МНТК «МГ» схеме расчета ИОЛ у детей с учетом возраста и состояния рефракции ребенка. Рефракцией цели была эмметропия в послеоперационном периоде.

При наличии помутнения задней капсулы хрусталика в оптической зоне проводили задний капсулорексис после имплантации ИОЛ в капсульный мешок в 13 случаях (25%).

В проведенном исследовании подсчитывались абсолютные и относительные частоты. Для интервальной оценки относительных показателей вычислялись 95% доверительные интервалы. Вычисление границ доверительных интервалов производилось при помощи точного биномиального метода [17]. Для автоматизации статистической обработки данных использована программа Microsoft Office Excel.

## Результаты исследования и их обсуждение

У пациентов из группы исследования врожденная катаракта была выявлена в 36 (69,2%) случаях, посттравматическая катаракта в 16 (30,8%) случаях (табл. 2). Средний возраст детей с врожденной катарактой составил 3,8 лет, с посттравматической катарактой – 9,4 года. Распределение по полу: мальчики – 27 (58%), девочки – 19 (42%).

Таблица 2. Структура выявленной патологии (основной)

| Признак                      | Абсолютная частота | Относительная частота (%) | 95% доверительный интервал |                 |
|------------------------------|--------------------|---------------------------|----------------------------|-----------------|
|                              |                    |                           | Нижняя граница             | Верхняя граница |
| Врожденная катаракта         | 36                 | 69,2                      | 54,9                       | 81,3            |
| Посттравматическая катаракта | 16                 | 30,8                      | 18,7                       | 45,1            |

В ходе обследования у пациентов с врожденной катарактой выявлена следующая сопутствующая патология: вторичное косоглазие с амблиопией различной степени в 19 случаях (52,8%); нистагм, вторичное косоглазие и амблиопия в 3-х случаях (8,3%); врожденная прогрессирующая миопия у 1 ребенка (2 глаза (5,6%)) (табл. 3). При посттравматической катаракте рубец роговицы отмечался в 6 случаях (37,5%); корнеосклеральный рубец – в 4 случаях (25%); рубец роговицы, внутриглазное инородное тело и вторичное расходящееся косоглазие – в 1 случае (6,3%); вторичное расходящееся косоглазие – в 4 случаях (25%), склеральный рубец – в 1 случае (6,3%) (табл. 4). При повреждении роговицы астигматизм различной степени выявили у 9 пациентов (82%), в 3 случаях (27%) рубец проходил через оптическую зону.

Таблица 3. Структура сопутствующей патологии у пациентов с врожденной катарактой

| Признак   | Абсолютная частота | Относительная частота (%) | 95% доверительный интервал |                 |
|---|--------------------|---------------------------|----------------------------|-----------------|
|   |                    |                           | Нижняя граница             | Верхняя граница |
| Вторичное косоглазие с амблиопией различной степени | 19                 | 52,8                      | 35,5                       | 69,6            |
| Нистагм, вторичное косоглазие и амблиопия           | 3                  | 8,3                       | 1,8                        | 22,5            |
| Врожденная прогрессирующая миопия                   | 2                  | 5,6                       | 0,7                        | 18,7            |
| Без сопутствующей патологии                         | 12                 | 33,3                      | 18,6                       | 51,0            |

Таблица 4. Структура сопутствующей патологии у пациентов с посттравматической катарактой

| Признак  | Абсолютная частота | Относительная частота (%) | 95% доверительный интервал |                 |
|--|--------------------|---------------------------|----------------------------|-----------------|
|  |                    |                           | Нижняя граница             | Верхняя граница |
| Рубец роговицы   | 6                  | 37,5                      | 15,2                       | 64,6            |
| Корнеосклеральный рубец  | 4                  | 25,0                      | 7,3                        | 52,4            |
| Рубец роговицы, внутриглазное инородное тело и вторичное расходящееся косоглазие | 1                  | 6,3                       | 0,2                        | 30,2            |
| Вторичное расходящееся косоглазие  | 4                  | 25,0                      | 7,3                        | 52,4            |
| Склеральный рубец  | 1                  | 6,3                       | 0,2                        | 30,2            |

У одного ребенка с врожденной катарактой на оба глаза, в ходе операции, был выявлен лентиконус с округлым дефектом задней капсулы хрусталика в центре, диаметром около 2 мм. В 1-м случае при удалении посттравматической катаракты и разделении рубцовых сращений между радужкой и роговицей отмечено кровотечение из сосудов радужной оболочки.

Средний срок пребывания в стационаре составил 5 суток. Послеоперационный период протекал гладко, во всех случаях уровень воспалительной реакции был не более 0-I степени по классификации Н.В. Перовой [19]. В 1 случае отмечалась гифема, для купирования которой потребовалось консервативное лечение в виде подконъюнктивальных инъекций гемазы №5.

Всем детям в раннем послеоперационном периоде, на 5 сутки, проверяли состояние рефракции оперированного глаза. Рефракция цели (эмметропия) была достигнута в 33 случаях (63,5%), острота зрения без коррекции в этих случаях была максимальной с учётом сопутствующей патологии.

По данным нашего исследования в 100% случаев (26 глаз) шовной фиксации роговичного тоннеля не потребовалось. У детей, которым имплантировали жесткие ИОЛ и потребовалось наложение швов на рану, был выявлен индуцированный ятрогенный астигматизм, приведший к развитию аметропии и оказывающий негативное влияние на остроту зрения. Данное осложнение отмечено и другими исследователями [3]. После снятия шва роговичный астигматизм купировался, острота зрения существенно повышалась. После имплантации эластичных ИОЛ через самогерметизирующийся тоннельный разрез астигматизма не наблюдалось. Кроме того, в случае бесшовной факоаспирации не было необходимости в повторной общей анестезии [15]. Наряду с авторами, которые сообщают о необходимости шовной фиксации роговичного тоннеля как

способа профилактики послеоперационных инфекционных осложнений [4, 12, 21], есть работы, доказывающие, что формирование парацентезов и тоннеля правильной клапанной формы и достаточной длины обеспечивают надежную герметизацию ран.

При наличии посттравматического роговичного или корнеосклерального рубца в 9 случаях из 16 (56,25%) сохранялся роговичный астигматизм различной степени, что требовало дополнительной очковой коррекции. К моменту выписки максимально скорректированная острота зрения (МКОЗ) колебалась от 0,02 до 1,0. При посттравматической катаракте средняя МКОЗ составила 0,4; при врожденной катаракте – 0,26.

Следует отметить, что согласно литературным данным, одной из основных причин низких функциональных результатов лечения врожденной катаракты является обскурационная амблиопия [2, 5, 18, 20]. По данным нашего исследования, достаточно низкая острота зрения, в подавляющем большинстве случаев, была так же обусловлена наличием амблиопии, что явилось основанием для рекомендации проведения плеоптического лечения, сроки и объем которого были определены индивидуально. На фоне проводимого лечения острота зрения повысилась в среднем на 0,15 в 25 (69,4%) случаях, осталась без изменений в 11 (30,6) случаях (из них в 3 случаях сохранялось вторичное косоглазие, нистагм и амблиопия, бинокулярное зрение отсутствовало) (табл. 5).

Таблица 5. Динамика остроты зрения в результате проведенного лечения

| Признак                      | Абсолютная частота | Относительная частота (%) | 95% доверительный интервал |                 |
|------------------------------|--------------------|---------------------------|----------------------------|-----------------|
|                              |                    |                           | Нижняя граница             | Верхняя граница |
| Повышение остроты зрения     | 25                 | 69,4                      | 51,9                       | 83,7            |
| Острота зрения не изменилась | 11                 | 30,6                      | 16,3                       | 48,1            |

Мнения по поводу сохранения задней капсулы хрусталика во время аспирации врожденной катаракты разнятся. Часть исследователей выполняют первичный задний капсулорексис во всех случаях [20], другая – при наличии значимых помутнений задней капсулы хрусталика [4, 14]. Часть авторов считают, что заднюю капсулу необходимо сохранять во всех случаях, кроме ее интраоперационного повреждения, поскольку это обеспечивает стабильность положения ИОЛ [15]. Мы проводили задний капсулорексис в ходе операции только в случае наличия помутнения задней капсулы хрусталика в оптической зоне. По результатам нашего исследования, только в 3 случаях (5,8%) в период наблюдения в течение 1 года было выявлено снижение остроты зрения, причиной которого явилось развитие вторичной катаракты. Во всех случаях ИОЛ были центрированы, дислокаций ИОЛ отмечено не было.

При контрольном обследовании через 1 год у 25 пациентов из 30 (83,3%) с врожденной катарактой в результате хирургического и консервативного лечения, удалось восстановить нормальное развитие остроты зрения соответственно возрасту детей. В этих случаях были созданы благоприятные условия для развития бинокулярного зрения, вследствие освобождения оптической зоны от помутнений и устранения амблиогенного фактора. Бинокулярное зрение в этот период наблюдения было восстановлено у 38 пациентов из 46 (82,6%) с врожденной и посттравматической катарактой.

## Выводы

1. Полученные результаты свидетельствуют о высокой эффективности интраокулярной коррекции у детей и подростков с катарактой различной этиологии. Данный метод обеспечивает стабильные функциональные результаты при минимальном количестве интраоперационных и послеоперационных осложнений, является безопасным, хорошо переносится детьми и подростками различного возраста.
2. Расчёт ИОЛ следует выполнять из расчёта на эмметропию к моменту операции, чтобы создать оптимальные условия для лечения амблиопии и восстановления монокулярных и бинокулярных зрительных функций.
3. Наиболее высоких зрительных функций у детей с катарактой удастся добиться при сочетании хирургического вмешательства с консервативным лечением, направленным на устранение амблиопии и восстановление бинокулярного зрения.

4. Показанием к интраоперационному заднему капсулорексису является стойкое помутнение задней капсулы хрусталика в оптической зоне.

## Литература (references)

1. Аветисов Э.С., Кальянов А.А., Ильякова Л.А. Коррекция афакии после ранней хирургии врожденных катаракт // Вестник офтальмологии. – 1991. – №6. – С. 61-63. [Avetisov Je.S., Kal'janov A.A., Il'jkova L.A. *Vestnik Oftalmologii*. The Russian Annals of Ophthalmology. – 1991. – N6. – P. 61-63. (in Russian)]
2. Аветисов Э.С., Кащенко Т.П., Шамшинова А.М. Зрительные функции и их коррекция у детей. – М.: Медицина, 2005. – 872 с [Avetisov E.S., Kashchenko T.P., Shamshinova A.M. *Zritel'nye funktsii i ikh korrektsiya u detei*. Visual functions and their correction in children. – Moscow: Medicine, 2005. – 872 p. (in Russian)]
3. Бикбов М.М., Ишбердина Л.Ш. Интраокулярная коррекция афакии у детей раннего возраста с врожденной катарактой // Вестник Оренбургского государственного университета. – 2010. – №12. – С. 35-37. [Bikbov M.M., Ishberdina L.Sh. *Vestnik OGU*. Annals of the Orenburg State University. – 2010. – N12. – P. 35-37. (in Russian)]
4. Бикбов М. М., Зайдуллин И.С., Большакова Н.И., Нургалеева М.М. Расчет оптической силы ИОЛ у грудных детей с катарактой // Точка зрения. Восток-Запад. – 2018. – №1. – С. 43-45. [Bikbov M.M., Zaidullin I.S., Bol'shakova N.I., Nurgaleeva M.M. *Tochka zreniya. Vostok-Zapad*. Point of view. East – West. – 2018. – N1. – P. 43-45. (in Russian)]
5. Боброва Н.Ф., Тронина С.А., Дембовецкая А.Н., Жсков А.К. Первичная имплантация ИОЛ у детей раннего (до 2-х лет) возраста с врожденными катарактами – оптические результаты // Современные технологии катарактальной и рефракционной хирургии / Под ред. Б.Э. Малюгина. – М.: ФГБУ «МНТК «Микрохирургия глаза», 2012. – С 45-53. [Bobrova N.F., Tronina S.A., Dembovetskaya A.N., Zhekov A.K. *Sovremennye tekhnologii kataraktal'noi i refraktsionnoi khirurgii* / Pod red. B.E. Malyugina. Modern technologies of cataract and refractive surgery / Ed. B.E. Malyugin. – Moscow: FSBI "MNTC "Eye Microsurgery", 2012. – P. 45-53 (in Russian)]
6. Боброва Н.Ф., Хмарук А.Н., Енукидзе Д.З. Имплантация складывающихся ИОЛ «AcrySot» у детей // Съезд офтальмологов России, 7-й: Тезисы докладов -Москва, 2000. – Ч.1. – С. 335 [Bobrova N.F., Khmaruk A.N., Enukidze D.Z. *S"ezd oftal'mologov Rossii, 7-i: Tezisy dokladov*. Congress of Ophthalmologists of Russia, 7th: Abstracts of reports. – Moscow, 2000. – Part 1. – P. 335 (in Russian)]
7. Зайдуллин И.С., Азнабаев Р.А. Изменение параметров глаза в отдаленные сроки наблюдения после экстракции катаракты с имплантацией ИОЛ у детей, оперированные в возрасте от 1 до 12 месяцев // Офтальмохирургия. – 2010. – №6. – С. 26-29. [Zaidullin I.S., Aznabaev R.A. *Oftal'mokhirurgiya*. Ophthalmosurgery – 2010. – N6. – P. 26-29. (in Russian)]
8. Зубарева Л.Н. Интраокулярная коррекция у детей // Новое в офтальмологии. – 2001. – №3. – С. 46-49. [Zubareva L.N. *Novoe v oftal'mologii*. New in ophthalmology. – 2001. – N3. – P.46-49. (in Russian)]
9. Зубарева Л.Н. Отдаленные результаты имплантации ИОЛ у детей с катарактой различной этиологии // Съезд офтальмологов России, 7-й: Тезисы докладов. – Москва, 2000. – Ч.1. – С. 349. [Zubareva L.N. *S"ezd oftal'mologov Rossii, 7-i: Tezisy dokladov*. Congress of Ophthalmologists of Russia, 7th: Abstracts of reports. – Moscow, 2000. – Part 1. – P. 349. (in Russian)]
10. Ишбердина Л.Ш., Бикбов М.М. Результаты хирургии врожденной катаракты и коррекции афакии у детей раннего возраста // Офтальмохирургия. – 2010. – №6. – С. 13-17. [Ishberdina L.Sh., Bikbov M.M. *Oftal'mokhirurgiya*. Ophthalmosurgery. – 2010. – N6. – P. 13-17. (in Russian)]
11. Кариев А.В., Бузруков Б.Т., Болтаева Г.У. Некоторые вопросы имплантации интраокулярных линз в лечении катаракты у детей // Вестник ТГУ. – 2016. – Т.21, №4. – С. 1564-1568. [Kariev A.V., Buzrukov B.T., Boltaeva G.U. *Vestnik TGU*. Annals of TGU. – 2016. – V.21, N4. – P. 1564-1568. (in Russian)]
12. Катаргина Л. А., Круглова Т.Б., Кононов Л.Б. Экстракция врожденных катаракт с имплантацией ИОЛ при осложненных формах хрусталика // Практическая медицина. – 2012. – Т.2, №4. – С. 28–30 [Katargina L.A., Kruglova T.B., Kononov L.B. *Prakticheskaya meditsina*. Practical medicine. – 2012. – V.2, N4. – P. 28-30. (in Russian)]
13. Катаргина Л.А., Круглова Т.Б., Егиян Н.С., Трифонова О.Б. Реабилитация детей после экстракции врождённых катаракт // Российская педиатрическая офтальмология. – 2015. – №4. – С. 38-42 [Katargina L.A., Kruglova T.B., Egiyan N.S., Trifonova O.B. *Rossiiskaya pediatricheskaya oftal'mologiya*. Russian pediatric ophthalmology. – 2015. – N4. – P. 38-42. (in Russian)]
14. Круглова Т.Б., Егиян Н.С., Кононов Л.Б. Хирургическая тактика экстракции врожденной катаракты при первичной имплантации ИОЛ у детей с патологией задней капсулы хрусталика // Вестник Оренбургского

- государственного университета. – 2013. – №4(153). – С. 153-156. [Kruglova T.B., Egiyan N.S., Kononov L.B. *Vestnik Orenburgskogo gosudarstvennogo universiteta*. Annals of the Orenburg State University. – 2013. – N4 (153). – P. 153-156. (in Russian)]
15. Кузнецов И.В., Пасикова Н.В. Наш опыт хирургического лечения врожденной катаракты // Отражение. – 2020. – №1-2(10). – С. 23-25 [Kuznetsov I.V., Pasikova N.V. *Otrazhenije*. Reflection. – 2020. – N1-2 (10). – P. 23-25. (in Russian)]
16. Либман Е.С. Патология хрусталика как причина инвалидности // Медико-социальные аспекты инвалидности при патологии хрусталика. – М.: ЦИЭТИН, 1975. – С. 5-13. [Libman E.S. *Mediko-sotsial'nye aspekty invalidnosti pri patologii khrustalika*. Medical and social aspects of disability in the pathology of the lens. – Moscow: SYETIN, 1975. – P. 5-13. (in Russian)]
17. Лямец Л.Л., Евсеев А.В. Методика описательного статистического анализа номинальных признаков в выборках малого объема, полученных в результате фармакологических исследований // Вестник Смоленской государственной медицинской академии. – 2019. – Т.18, №2. – С. 44-56. [Lyamets L.L., Evseev A.V. *Vestnik Smolenskoi gosudarstvennoi meditsinskoi akademii*. Vestnik of the Smolensk state medical academy. – 2019. – V.18, N2. – P. 44-56 (in Russian)]
18. Паштаев Н.П., Поздеева Н.А., Батьков Е.Н. и др. Результаты лечения катаракты у детей и подростков в возрасте до 14 лет // Российская педиатрическая офтальмология. – 2016. – Т.11, №2. – С. 77-81. [Pashtaev N.P., Pozdeeva N.A., Bat'kov E.N. i dr. *Rossiiskaya pediatricheskaya oftal'mologiya*. Russian pediatric ophthalmology. – 2016. – V.11, N2. – P. 77-78 (in Russian)]
19. Перова Н. В. Особенности взаимодействия интраокулярных линз из различных полимерных материалов со средой глаза: Автореф. дис. ... канд. биологических наук. – Москва, 1994. – 22 с. [Perova N.V. *Osobennosti vzaimodeistviya intraokulyarnykh linz iz razlichnykh polimernykh materialov so sredoi glaza (kand. dis)*. Features of interaction of intraocular lenses made of various polymer materials with the eye environment (Author's Abstract of Candidate Thesis). – Moscow, 1994. – 22 p. (in Russian)]
20. Першин К.Б., Пашинова Н.Ф., Черкашина А.В. Некоторые современные аспекты лечения катаракты у детей // Вопросы современной педиатрии. – 2012. – Т.11, №2. – С. 68-73 [Pershin K.B., Pashinova N.F., Cherkashina A.V. *Voprosy sovremennoi pediatrii*. Issues of modern pediatrics. – 2012. – V.11, N2. – P. 68-73. (in Russian)]
21. Bar-Sela S. M. Suture-related complications after congenital cataract surgery: Vicryl versus Mersilene sutures // Journal Cataract Refract Surgery. – 2007. – V.33. – P. 301-304.

### Информация об авторах

*Могилевцев Виктор Владимирович* – кандидат медицинских наук, доцент, заведующий кафедрой глазных болезней ФГБОУ ВО «Смоленский государственный медицинский университет» Минздрава России. E-mail: mogilevcev-v@rambler.ru

*Белькова Алла Георгиевна* – кандидат медицинских наук, доцент, доцент кафедры глазных болезней ФГБОУ ВО «Смоленский государственный медицинский университет» Минздрава России. E-mail: alla.g.belkova@gmail.com

*Шаршкова Марина Александровна* – кандидат медицинских наук, ассистент кафедры глазных болезней ФГБОУ ВО «Смоленский государственный медицинский университет» Минздрава России. E-mail: m.sharshkova@yandex.ru

*Лямец Леонид Леонидович* – кандидат технических наук, доцент, заведующий кафедрой физики, математики и медицинской информатики ФГБОУ ВО «Смоленский государственный медицинский университет» Минздрава России. E-mail: lll190965@yandex.ru

**Конфликт интересов:** авторы заявляют об отсутствии конфликта интересов.