

ЭНДОСКОПИЧЕСКАЯ ОЦЕНКА ИЗМЕНЕНИЙ ТОЛСТОЙ КИШКИ У БОЛЬНЫХ С СИНДРОМОМ РАЗДРАЖЕННОГО КИШЕЧНИКА

© Акулёнок Е.В., Родин А.В., Иванишкина Е.В., Нанкевич И.Н.

*Смоленский государственный медицинский университет, Россия, 214019, Смоленск, ул. Крупской, 28**Резюме*

Цель. Проанализировать данные, полученные в ходе эндоскопического исследования толстого кишечника у больных с синдромом раздраженного кишечника, обозначив ведущий вариант дискинезии с оценкой доминирующего синдрома, эндоскопических изменений, коррелирующих с функциональными нарушениями кишечника, исключив проблему пропущенной органической патологии.

Методика. Комплексное наблюдение в условиях областного стационара 150 пациентов с синдромом раздраженного кишечника (диагноз определен на основании Римских критериев III, IV, рекомендаций проекта рабочего протокола с включением трактовки выявленных изменений при лабораторно-инструментальном обследовании). Подробно описаны результаты ирригографии, колоноскопии с прижизненным гистологическим исследованием биоптатов.

Результаты. Среди вариантов течения синдрома раздраженного кишечника преобладал диарейный в 49,3% среди мужчин с доминирующей клиникой кишечной дисфункции в 45,3%. У 117 пациентов (78%) были найдены эндоскопические изменения кишки: воспалительные альтерации, отечность в 66,7%, катаральный сигмоидит на фоне выраженного диарейного синдрома среди всей группы диарейной формы. Гипертонус и гипотоничность толстой и прямой кишки в 19,3% и 6% подтвердили факт нарушения тонуса и кишечной перистальтики в клинических случаях. Варьирование встречаемости органических патологий не превышало 10%, функциональных – 16,5% по каждому виду.

Заключение. При первоначальном и обследовании в динамике больных с кишечной дискинезией следует выделить обязательность модернизации клиничко-инструментальных методов обследования – ирригографии, ректороманоскопии, колоноскопии с гистологической интерпретацией биоптата, для исключения всех видов эндоскопических проявлений болезни и обнаружения артефактов. Признаки воспаления, выраженный ректосигмоидит, язвенные дефекты, неоплазии «на ножке» и прочие патологии должны быть устранены в кратчайшие сроки назначением корригирующей терапии и малоинвазивных эндоскопических оперативных методов.

Ключевые слова: синдром раздраженного кишечника, толстая кишка, колоноскопия, ректороманоскопия

ENDOSCOPIC ASSESSMENT OF LARGE INTESTINE IN PATIENTS WITH IRRITABLE BOWEL SYNDROME

Akulyonok E.V., Rodin A.V., Ivanishkina E.V., Nankevich I.N.

*Smolensk State Medical University, 28, Krupskoj St., 214019, Smolensk, Russia**Abstract*

Objective. To analyse the data of colonoscopy in patients with irritable bowel syndrome. It is necessary to identify the leading variant of dyskinesia with assessment of dominant syndrome and endoscopic changes of the colon that correlate with functional bowel disorders. It is especially important to eliminate the problem of overlooked organic pathology.

Methods. Comprehensive observation was carried out in the regional hospital of 150 patients with irritable bowel syndrome, which was determined using Rome III Criteria, Rome IV Criteria, recommendations of the draft working protocol and explanations of changes in laboratory and instrumental examination. The results of irrigography and colonoscopy with biopsy are described in details.

Results. Among the variants of the course of irritable bowel syndrome, diarrhoeal variant prevailed in 49.33% of cases among men with a dominant clinical picture of intestinal dysfunction in 45.3% of cases. 117 patients (78% of cases) had endoscopic modifications in the colon: inflammatory lesions, mucosal edema in 66.7% of cases, catarrhal sigmoiditis in the entire group of patients with diarrhoea variant of the disease. Hypertonus and hypotonus of the colon and rectum (19.3% and 6% of cases) confirmed the fact of violation of intestinal tone and peristalsis in clinical cases. The occurrence of organic pathologies did not exceed 10% of cases, functional – 16.5% for each species.

Conclusions. In the first and dynamic examination of patients with colon dyskinesia the need for modernization clinical and instrumental methods – irrigography, rectosigmoidoscopy, flexible colonoscopy with biopsy should be emphasized. This is needed to exclude all types of disease signs and artefact detection. Inflammatory signs, proctosigmoiditis, ulcerative defects, neoplasms in the form of polyps should be obviated soon by prescribing the corrective treatment and appointing surgical endoscopic methods as fast as possible.

Keywords: irritable bowel syndrome, colon, flexible colonoscopy, proctosigmoidoscopy

Введение

Несмотря на высокий уровень развития современной медицины, одной из общемировых проблем остается неадекватная диагностика, а порой и пропущенные патологические изменения слизистой толстой кишки при колоноскопии [2, 14]. Именно поэтому своевременное и качественное проведенное эндоскопическое исследование, грамотная трактовка его результатов необходимы для обнаружения функциональных и органических изменений толстой кишки, что и лежит в основе канцеропревенции в гастроэнтерологии [1]. Диагностика синдрома раздраженного кишечника (СРК) как ведущего функционального расстройства желудочно-кишечного тракта (ЖКТ) с 10-20% распространённостью в популяции остаётся дискуссионным вопросом при отсутствии специфических маркеров заболевания и недостаточно изученной этиологией – возможным нарушением копинга у 75% пациентов [9].

Аспекты постановки диагноза СРК, проведения дифференциальной диагностики с obstructивными и воспалительно-деструктивными заболеваниями толстой кишки включают в себя анализ анамнестических предикторов и совокупности клинических симптомов, объединенных в Римские критерии III, IV при отсутствии органической патологии пищеварительного тракта, что в свою очередь требует проведения ряда лабораторных тестов, инструментальной колоноскопии, ирригоскопии, ультразвукового исследования (УЗИ) органов брюшной полости и оценки висцеральной чувствительности [7, 10, 12]. Изучение биоптата при диарейном варианте СРК необходимо для дифференцировки амилоидоза кишечника, лимфоцитарного и эозинофильного микроскопического колита. Отметим, что пациентам средней возрастной группы (согласно ВОЗ – от 45 до 59 лет) и старше первично необходимо исключение онкопатологии кишечника путём эндоскопической оценки слизистой на всем протяжении толстой кишки с последующим гистологическим исследованием при необходимости [6].

Ирригография прецизионно определяет гиперкинетический диарейный тип дискинезии толстой кишки, представленный в виде регионарного спазмирования кишки по типу шнура и гипокинетический, гипотонический тип с преобладанием запоров и картиной пониженного сегментарного или полного тонуса органа с расширенным просветом и сглаженностью гаустраций [4, 5]. Эндоскопическая характеристика гиперкинетического типа при этом подтверждается влажностью слизистой, четкостью сосудистого рисунка и явными перистальтическими волнами; просвет кишки легко расправляется, складки стенок уплотнены и ригидны, образуют вид цепочки спазмированных сфинктеров [2, 13]. При гипотонусе толстой кишки макроскопически слизистая сухая и тусклая в спавшемся состоянии, складки стенок уплощены, отсутствуют или сглажены [2]. Важно, что данные колоноскопии при СРК должны ограничиваться лишь функциональными нарушениями – эвакуаторными, моторными, изменениями тонуса, изредка с минимальными неспецифическими воспалительными признаками – гиперемированными и отёчными участками в дистальных отделах толстой кишки (сигмовидная и прямая кишка) [13].

Диагностические находки, не связанные с патогенезом СРК требуют дальнейшей верификации, наблюдения и разработки тактики лечения у специалистов требуемого профиля – гастроэнтерологов, колопроктологов, онкологов.

Цель исследования – провести анализ данных, полученных в ходе эндоскопического исследования толстой кишки у больных с синдромом раздраженного кишечника, обозначив ведущий вариант

дискинезии с оценкой доминирующего синдрома, эндоскопических изменений, коррелирующих с функциональными нарушениями кишечника, исключив проблему пропущенной органической патологии, для оптимизации диагностики и лечения заболевания.

Методика

Работа основана на наблюдении 150 пациентов с СРК, госпитализированных в гастроэнтерологическое отделение ОГБУЗ Смоленской областной клинической больницы с целью обследования и лечения в течение 2019-2020 гг. Возрастной диапазон больных составил от 21 до 78 лет с преобладанием пожилой возрастной группы (согласно классификации ВОЗ) в 36% (54 пациента из 150), средний возраст $57,5 \pm 0,99$ лет ($M \pm m$). Разброс по полу подтвердил следующее соотношение – 3:1 (женщины составляли большинство в 76% против 24%).

Диагноз СРК был установлен на основании анамнестических сведений и клинических проявлений, соответствующих Римским критериям III и IV с учётом рекомендаций «Проекта рабочего протокола диагностики и лечения функциональных заболеваний органов пищеварения», а также на основании лабораторных методов исследования (общий и биохимический анализ крови, исследование мочи, копрологическое исследование; определение содержания антител к тканевой трансглутаминазе в крови (АТ к tTG) IgA у пациентов с преобладанием диарейного синдрома). Для уточнения диагноза были использованы следующие методы инструментальной диагностики: УЗИ органов брюшной полости; колоноскопия с биопсией была проведена 134 пациентам из 150 (89,3%) с использованием видеокколоноскопа Olympus CF-V70 L, Olympus PCF-20 и гистологической верификацией биопсийного материала; ректороманоскопия проводилась 41 пациенту из 150 (27,3%). 28 пациентам (18,7%) была выполнена ирригография, исследование проводилось в стационаре по месту жительства до госпитализации для исключения наличия органической патологии.

Статистическая обработка полученных результатов выполнена с помощью программы IBM SPSS Statistics 21 и включала расчет средней (M), стандартной ошибки среднего (m).

Результаты исследования и их обсуждение

В ходе анализа клиничко-анамнестических сведений 150 пациентов с СРК на основании характеристик Бристольской Шкалы Стула выявлено, что наиболее частым вариантом течения заболевания оказался диарейный (у 74 пациентов из 150 – 49,3%) среди мужчин с незначительным превалированием над распространенностью среди женщин (58,3% и 46,5%, соответственно) против варианта с запорами, доминирующего среди женского пола группы – 50% случаев над 25% встречаемостью среди мужчин. Смешанный вариант, характеризующийся чередованием поносов и запоров, был выявлен в 10 случаях из 150 (рис.).

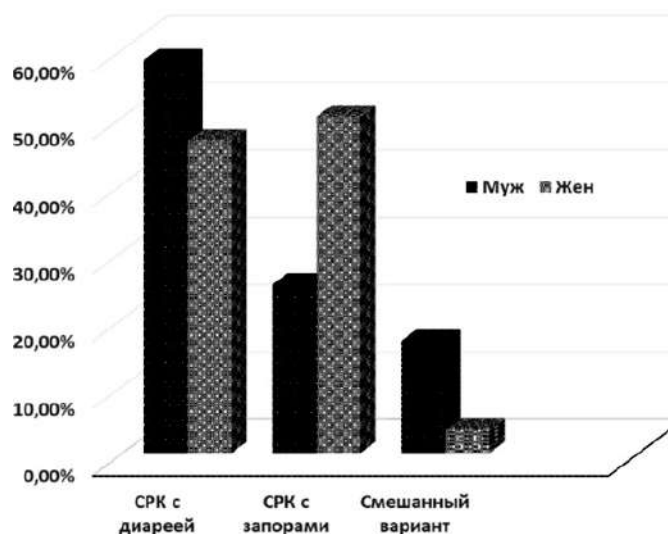


Рис. Распределение больных по полу и формам синдрома раздраженного кишечника (СРК)

Описанные результаты полностью подтверждаются Практическими рекомендациями Всемирной гастроэнтерологической организации «Синдром раздраженного кишечника. Глобальная перспектива 2015»: диарейная форма СРК имеет преимущество среди мужчин; вариант СРК с запорами – среди женщин [8].

Субклассификация СРК на основании доминирующего синдрома имела следующую картину: кишечная дисфункция среди наблюдаемых пациентов лидировала над СРК с преобладанием боли, выраженный метеоризм встречался в клинической картине реже. В табл. 1 приведено распределение больных по полу и доминирующему синдрому СРК. Полученное распределение группы очень важно для последующей эндоскопической трактовки выявленных изменений толстой кишки при патологических результатах лабораторных исследований и/или положительной проверки группы на наличие тревожных признаков со стороны ЖКТ [10].

Таблица 1. Распределение больных, которым проводилось эндоскопическое исследование, по полу и доминирующему синдрому раздраженного кишечника (СРК)

Синдром СРК/пол	мужчин	%	женщин	%	Всего	%
Кишечная дисфункция	21	14	47	31,3	68	45,3
Болевой синдром	10	6,7	39	26	49	32,7
Метеоризм	5	3,3	28	18,7	33	22
Всего	36	24	114	76	150	100

При анализе результатов колоноскопии, ректороманоскопии у 150 больных с СРК, отмечено отсутствие изменений слизистой оболочки и нарушения моторики кишечника в 33 случаях (22% обследуемых). Эндоскопическая картина при этом характеризовалась розовой окраской слизистой, с блеском и гладкостью, с хорошо визуализируемым сосудистым рисунком и небольшим количеством слизи. У 117 пациентов (78% обследуемых) были найдены изменения различного характера. Видимые воспалительные альтерации слизистой оболочки в дистальных отделах кишечника с гиперемированной слизистой и обеднением сосудистого рисунка, большим количеством слизи, включая ее отдельные локальные скопления, отечностью складок проявлялись у 12% пациентов (18 из 150) / у 15,4% группы лиц с эндоскопическими изменениями слизистой (18 из 117). Гистологическая картина биоптатов отображала смешанный инфильтрат в собственной пластинке слизистой с явлениями дистрофии, полнокровие сосудов микроциркуляторного русла. Большая доля данных проявлений приходилась на больных с диарейной формой СРК (12 из 18 пациентов, 66,7%); при СРК с запорами воспалительные изменения при колоноскопии были отмечены у 4 больных из 18 (22,2%), при СРК со смешанным характером стула – у 2 (11,1%) пациентов. Катаральный проктосигмоидит, морфология которого соответствовала изменениям выше, выявлен при колоно- и ректоскопии в 15,3% – у 23 из 150 пациентов; диагноз катаральный сигмоидит на фоне выраженного диарейного синдрома был поставлен всей группе с диарейным СРК, определено серозное воспаление сигмы в 100% случаев. Необходимо подчеркнуть, что первичное ректоскопическое исследование позволяет верифицировать как минимальный катар, так и выраженные воспалительные признаки прямой кишки, что служит хорошим ориентиром для своевременного старта консервативной терапии [3, 13].

Прочие эндоскопические изменения толстой кишки при длительной дисфункции органа типизированы нами следующим образом: 1) формоизменения в виде удлинения и растяжения как отдельных участков, так и полных отделов толстой кишки; 2) состояния при длительном спазме – зоны стойкой спастики нисходящего отдела (ободочная кишка в виде «клубка»); 3) нарушение констрикции – гипотоничность анального сфинктера с истончением слизистой. При длительном течении язвенного колита у больных описан симптом «водопроводной трубы» с потерей гаустраций и изменением просвета органа. Стоит подчеркнуть состояние гипертонуса и гипотоничности толстой и прямой кишки в 19,3% и 6%, соответственно, что обосновывает факт нарушения тонуса и перистальтики у группы пациентов с СРК. Процент встречаемости вышеизложенных изменений кишечника представлен в табл. 2.

Диагностические преморбидные и коморбидные состояния, установленные в ходе исследования, объединили в себя органические патологии как влияющие и провоцирующие проявление отдельных симптомов СРК (единичные и множественные дивертикулы нисходящей ободочной и сигмовидной кишки в 6,7% случаев), так и ухудшающие течение основного заболевания, и не влияющие на динамику кишечной дискинезии – небольшие полиповидные гиперплазии слизистой до 5 мм в диаметре.

Таблица 2. Эндоскопические изменения толстой кишки у пациентов с синдромом раздраженного кишечника с длительными функциональными нарушениями органа в анамнезе

Характер изменений	Всего больных	%
Долихоколон	24	16,5
Долихосигма	15	10
Удлинение с растяжением поперечной ободочной кишки	13	8,7
Спазмированные участки толстой кишки	10	6,7
Удлинение толстой кишки до печеночного угла	9	6
Удлинение толстой кишки до селезеночного угла	8	5,3
Симптом «водопроводной трубы»	6	4
Удлинение слепой кишки	1	0,7

Верифицируемые процессы были подвержены морфологическому исследованию с целью определения уровня малигнизации, резектабельности и возможности применения таргетной терапии на начальных этапах лечения, включая курс химиотерапии. Так, были взяты под контроль advanced аденомы – истинные неоплазии с вероятным риском атипии в дальнейшем и гистологически неподтвержденные новообразования толстой кишки, требующие детального изучения. Вопрос эндоскопической операбельности не поддавался дискуссии при полипэктомии поверхностных полипоидных опухолей до 15 мм в диаметре типа 0-I (1p, 1s) по Paris (2002), pit pattern I-II по S. Kudo (1994), выполненной в технике «cut and coag» – резания и аргоноплазменной коагуляции с положительной динамикой и отсутствием осложнений в послеоперационном периоде, правильность назначения которой подтверждается литературными данными [14, 15]. Упомянутые и прочие органические изменения исследуемой области описаны в табл. 3.

Таблица 3. Частота встречаемости органических эндоскопических изменений слизистой толстой кишки среди пациентов с синдрома раздраженного кишечника

Характер изменений	Всего больных	%
Гиперпластические полипы	15	10
Язвенный колит	12	8
Внутренний геморрой 1 и 2 стадии	9	6
Множественные дивертикулы сигмы до 10 мм	7	4,7
Неверифицированные образования толстой кишки	5	3,3
Единичные дивертикулы до 14 мм	4	2,7
Малигнизированные образования толстой кишки	3	2
Advanced аденомы	2	1,3

Заключение

Подводя итоги, следует отметить необходимость совершенствования способов приоритетной диагностики СРК путём назначения клинко-инструментальных методов обследования (ирригографии, ректороманоскопии, колоноскопии) с биопсией при необходимости пациентам с СРК на амбулаторном этапе лечения для исключения патогенетических функциональных проявлений болезни и проблем пропущенной органической патологии толстой кишки, включая неопроцессы. С особой осторожностью нужно относиться к диарейной форме СРК на основании выявленных превалирующих воспалительных признаков терминальных отделов кишечника, включая катаральный проктосигмоидит у большинства обследуемых. Социальная значимость реабилитации данной категории больных диктует раннюю постановку диагноза и назначение корригирующей терапии в кратчайшие сроки, что успешно реализуется в повышении качества жизни пациентов с СРК, сохранении трудоспособности и снижении инвалидизации населения.

Литература (references)

1. Маев И.В., Черемушкин С.В. Синдром раздраженного кишечника. Римские критерии III // Consilium Medicum. – 2007 – №1. – С. 29-33. [Maev I.V., Cheremushkin S.V. *Consilium Medicum*. Consilium Medicum. – 2007. – N1. – P. 29-33. (in Russian)]

2. Никитин И.Г., Байкова И.Е., Гогова Л.М. и др. Синдром раздраженного кишечника: клинико-диагностические особенности // Русский медицинский журнал. – 2016. – Т.24, №26. – С. 1805-1810. [Nikitin I.G., Bajkova I.E., Gogova L.M. i dr. *Russkij medicinskij zhurnal*. Russian medical journal. – 2016. – V.24, N26. – P. 1805-1810. (in Russian)]
3. Самохина Е.П., Сорокин А.В., Иванова Е.Л и др. Морфологические изменения слизистой оболочки толстой кишки у больных синдромом раздраженного кишечника // Российский журнал гастроэнтерологии, гепатологии, колопроктологии. – 2001. – Т.11, №5. – С. 58. [Samohina E.P., Sorokin A.V., Ivanova E.L i dr. *Rossijskij zhurnal gastrojenterologii, gepatologii, koloproktologii*. Russian journal of gastroenterology, hepatology, coloproctology. – 2001. – V.11, N5. – P. 58. (in Russian)]
4. Сафаргалиева Л.Х., Ягфарова Р.Р., Шарипова Р.Р. и др. Диагностика синдрома раздраженного кишечника (клинический случай) // Вестник современной клинической медицины. – 2017. – Т.10, №4. – С. 113-119. [Safargaliev L.H., Jagfarova R.R., Sharipova R.R. i dr. *Vestnik sovremennoj klinicheskoy mediciny*. Journal of modern clinical medicine. – 2017. – V.10, N4. – P. 113-119. (in Russian)]
5. Сорокина Е.А. Роль инструментальных методов исследования (ирригоскопии и эндоскопии толстой кишки) в диагностике синдрома раздраженного кишечника // Сибирский журнал гастроэнтерологии и гепатологии. – 2003. – №16. – С. 182-183. [Sorokina E.A. *Sibirskij zhurnal gastrojenterologii i gepatologii*. Siberian Journal of Gastroenterology and Hepatology. – 2003. – N16. – P. 182-183. (in Russian)]
6. Успенский Ю.П., Фоминых Ю.А. Синдром раздраженного кишечника: от патогенеза к лечению // Consilium medicum. – 2010. – №1. – С. 48-52. [Uspenskij Ju.P., Fominyh Ju.A. *Consilium medicum*. Consilium medicum. – 2010. – N1. – P. 48-52. (in Russian)]
7. Aziz I., Törnblomet H., Palsson O.S. et al. How the change in IBS criteria from Rome III to Rome IV impacts on clinical characteristics and key pathophysiological factors // Official journal of the American College of Gastroenterology. – 2018. – V.113, N7. – P. 1017-1025.
8. Blake M.R., Raker J.M., Whelan K. Validity and reliability of the Bristol Stool Form Scale in healthy adults and patients with diarrhoea-predominant irritable bowel syndrome // Alimentary pharmacology & therapeutics. – 2016. – V.44, N7. – P. 693-703.
9. Canavan C., West J., Card T. The epidemiology of irritable bowel syndrome // Clinical epidemiology. – 2014. – V.6. – P. 71.
10. Drossman D.A. The functional gastrointestinal disorders and the Rome III process // Gastroenterology. – 2006. – V.130. – P. 1377-1390.
11. George F., Longstreth W., Thompson G. et al. Functional bowel disorders // Gastroenterology. – 2006. – V.130, N5. – P. 1480-1491.
12. Lacy B.E., Patel N.K. Rome criteria and a diagnostic approach to irritable bowel syndrome // Journal of clinical medicine. – 2017. – V.6, N11. – P. 99.
13. Ng Q.X., Soh A.Y.S., Loke W. The role of inflammation in irritable bowel syndrome (IBS) // Journal of inflammation research. – 2018. – V.11. – P. 345.
14. Patel P., Bercik P., Morgan D.G. et al. Prevalence of organic disease at colonoscopy in patients with symptoms compatible with irritable bowel syndrome: cross-sectional survey // Scandinavian journal of gastroenterology. – 2015. – V.50, N7. – P. 816-823.
15. Tolliver K.A., Rex D.K. Colonoscopic polypectomy // Gastroenterology clinics of North America. – 2008. – V.37, N1. – P. 229-251.

Информация об авторах

Акулёнок Екатерина Викторовна – студентка лечебного факультета ФГБОУ ВО «Смоленский государственный медицинский университет» Минздрава России. E-mail: sokaterakul@gmail.com

Родин Антон Викторович – кандидат медицинских наук, ассистент кафедры общей хирургии с курсом хирургии факультета ДПО ГБОУ ВПО «Смоленский государственный медицинский университет» Минздрава России. E-mail: doc82@yandex.ru

Иванишкина Елена Владимировна – доктор медицинских наук, доцент, заведующий кафедрой пропедевтики внутренних болезней ФГБОУ ВО «Смоленский государственный медицинский университет» Минздрава России. E-mail: elena_ivanishkina@mail.ru

Нанкевич Игорь Николаевич – кандидат медицинских наук, доцент кафедры пропедевтики внутренних болезней ФГБОУ ВО «Смоленский государственный медицинский университет» Минздрава России. E-mail: proctor12@yandex.ru

Конфликт интересов: авторы заявляют об отсутствии конфликта интересов.