

ВЕСТНИК
Смоленской
государственной
медицинской
академии

2

1920 - 2005



Смоленск 2005

Вестник Смоленской государственной медицинской академии.
Офтальмологический выпуск.

**Выпуск посвящен 85-й годовщине со дня основания
кафедры глазных болезней СГМА.**

Редакторы выпуска: Н.Ф. Фаращук, Л.А. Деев.

Смоленск. Издательство СГМА, 2005. - № 2, 124 с.

Главный редактор В.Г. ПЛЕШКОВ

Редакционная коллегия:

Р.С. Богачев, А.И. Борохов, М.Н. Гомончук, Е.И. Зайцева, А.Н. Иванян,
С.А. Касумьян, Л.В. Козлова, С.Б. Козлов, В.А. Милягин, О.В. Молотков, Б.В.
Андреев (отв. секретарь) С.С. Никулина, В.А. Правдивцев, А.С. Соловьев, Н.Ф.
Фаращук, А.Г. Шаргородский.


Адрес редакции: 214019, РФ, Смоленск, Крупской, 28 Тел. (0812) 550275.

Факс: (0812) 520151, e-mail: admsgma@sci.smolensk.ru

КРАТКАЯ ИСТОРИЯ, ЭТАПЫ РАЗВИТИЯ И ОСНОВНЫЕ НАПРАВЛЕНИЯ ДЕЯТЕЛЬНОСТИ КАФЕДРЫ ГЛАЗНЫХ БОЛЕЗНЕЙ СМОЛЕНСКОЙ ГОСУДАРСТВЕННОЙ МЕДИЦИНСКОЙ АКАДЕМИИ

Л.А. ДЕЕВ. Зав кафедрой глазных болезней СГМА.

Кафедра глазных болезней Смоленской государственной медицинской академии является её ровесницей, отмечающей в 2005 году свое 85-летие. Вместе с академией кафедра прошла путь становления, развития, обновления. Сейчас на кафедре работает молодой коллектив – средний возраст сотрудников не превышает 45 лет. В этом историческом очерке мы постарались наиболее полно показать вклад каждого сотрудника на кафедре с момента ее основания. Для этого были проанализированы предыдущие публикации, изучены архивные материалы.



А.С. Чемолосов

Кафедра глазных болезней организована при медицинском факультете Смоленского университета в 1920 году. Документальных данных о ее работе в первые годы деятельности не сохранилось. Известно только, что первым заведующим кафедрой глазных болезней был д-р мед. наук, проф. А.С. Чемолосов, ассистентами: д-р мед. наук Т.И. Крылов и кандидаты мед. наук П.И. Гапеев, Н.С. Липович.

С 1920 по 1936 гг. научная деятельность коллектива кафедры была отражена в выполнении докторской и двух кандидатских диссертаций, публикации 23 научных работ.

С ноября 1936 г. кафедру глазных болезней возглавил избранный по конкурсу Михаил Захарович Попов, который в марте 1937 г. успешно защитил докторскую диссертацию, а в 1938 году ему было присвоено звание профессора. Ассистентами кафедры в период с 1936 по 1941 гг. работали: Б.И. Ростовцев, А.Ф. Михайлова, А.В. Спиридонова.

В довоенный период клиника глазных болезней располагалась на базе 1-й областной клинической больницы и занимала два этажа отдельного здания с 80 штатными койками.

В начале Великой Отечественной войны большая часть врачебного и среднего медицинского персонала, а также проф. М.З. Попов были призваны в ряды Советской Армии.

Проф. М.З. Попов служил в действующей армии с августа 1941 г. Демобилизован в октябре 1945 г. в звании подполковника медицинской службы и с должности главного офтальмолога 3-го Белорусского фронта. За боевые заслуги Михаил Захарович Попов был награжден орденами Отечественной войны I и II степени, медалями «За взятие Кенигсберга», «За победу над Германией».



М.З. Попов



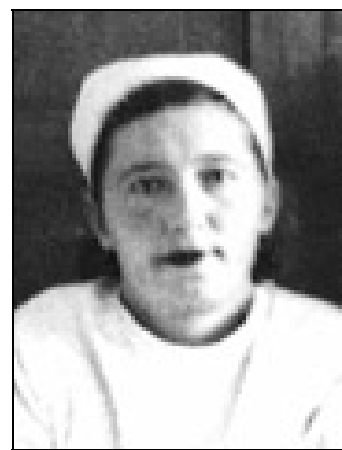Л.С. Берггрюн

После освобождения Смоленска и восстановления института кафедрой глазных болезней (с января 1944 по ноябрь 1945 г.) руководил канд. мед. наук Н.С. Липович.

С ноября 1945 г. кафедру вновь возглавил проф. М.З. Попов. В это время клиника глазных болезней находилась в здании больницы отоларингологии и имела 15 штатных коек.


В ноябре 1945 г. ассистентом кафедры стала Л.С. Берггрюн, которая в марте 1950 г. защитила кандидатскую диссертацию на тему «К лечению сульфидином трахоматозного паннуса». В августе 1951 г. Л.С.

Берггрюн переведена на должность ассистента кафедры гистологии, где в дальнейшем под руководством профессора М.З. Попова защитила докторскую диссертацию и работала профессором кафедры гистологии. Л.С. Берггрюн опубликовала 28 научных работ по офтальмологии, из них 5 в центральной печати. С уходом Л.С. Берггрюн на кафедру гистологии, с сентября 1951 г. ассистентом кафедры глазных болезней была избрана З.А.



З.А. Есаулова

Есаулова, которая в 1954 г. под руководством профессора М.З. Попова защитила кандидатскую диссертацию на тему «К клинике и патогистологии проникающих ранений глаз».




Б.Т. Бакеренков

В 1956 г. на должность ассистента кафедры принят канд. мед. наук, участник ВОВ, кавалер Ордена Красной Звезды Б.Т. Бакеренков, который в 1955 г. под руководством М.З. Попова защитил кандидатскую диссертацию. За время работы на кафедре Б.Т. Бакеренков опубликовал 7 научных работ. Освобожден от занимаемой должности 10 января 1957 г. по состоянию здоровья.

С января 1958 г. к обязанностям ассистента кафедры приступил избранный по конкурсу канд. мед. наук Д.С. Ковалев, который проработал на кафедре вплоть до августа 1963 г. Затем он был избран на должность заведующего кафедрой глазных болезней Витебского

медицинского института, где в 1966 г. успешно защитил докторскую диссертацию на тему «Анатомо-физиологические и биохимические нарушения при глаукоме и их патогенетическое значение». За время работы на кафедре Д.С. Ковалевым опубликовано 11 научных работ.



Д.С. Ковалев

В 1964 г. на освободившееся место ассистента принята канд. мед. наук. Н.М. Яснецова. Тема защищенной ею диссертации: «Операция иридосклерэктомии при глаукоме» (январь 1959г, научный руководитель – проф. М.З. Попов). В декабре 1965 г. в штат кафедры введена канд. мед. наук М.П. Хряпченкова. Тема ее кандидатской диссертации: «Сравнительные результаты экстра- и ин-



Н.М. Яснецова

тракапсулярной экстракции катаракты по материалам клиники СМИ за 14 лет (1947-1960)», научный руководитель – проф. М.З. Попов .

В 1966 году в связи с расширением штатов ассистентом кафедры принята аспирант кафедры (1961-1964) Т.Г. Борейко.

В январе 1966 г. за большой вклад в подготовку научных кадров профессору М.З. Попову присвоено звание «Заслуженный деятель науки РСФСР».



М.П. Хряпченкова

В 50-60-е годы клиника располагалась на базе 1-го корпуса Областной клинической больницы и имела 40 коек (взрослые и детские) (зав. отделением Е.Д. Солдатенкова). В 1967 г. клиника переехала в новое здание 2-го корпуса, где были развернуты два отделения: взрослое на 40 коек (зав. – В.Е. Борисов) и детское на 30 коек (зав. - В.Л. Космачев).

В 1967 г. Н.М. Яснецова избирается доцентом кафедры.

В сентябре 1968 г. на должность ассистента назначена аспирант кафедры (1965-1968) Э.М. Веткина.



Т.Г. Борейко

В ноябре 1970 г. Т.Г. Борейко защитила кандидатскую диссертацию на тему «К клинике и лечению про-

никающих травм глазного яблока», научные руководители – проф. М.З. Попов и д.м.н. Л.С. Берггрюн.

В том же 1970 г. Э.М. Веткина защищает кандидатскую диссертацию на тему «Типы рефракции школьников и их зависимость от рефракции родителей», научный руководитель – проф. М.З. Попов.



Э.М. Веткина

Научные исследования в этот период проводились совместно с кафедрой фармакологии СГМИ (зав. кафедрой проф. В.С. Яснецов) и были направлены на изучение влияния фармакологических препаратов на внутриглазное давление, а также на разработку комплексного медикаментозного лечения первичной глаукомы. Итогом работы стала защита кандидатской диссертации ассистентом кафедры фармакологии А.С. Божефатовым на тему «Влияние фармакологических средств на гемодинамику глаза» (1971), научные руководители – проф. В.С. Яснецов, доцент Н.М. Яснецова).


В 1971 году, под руководством проф. М.З. Попова, Н.М. Яснецовой была защищена докторская диссертация на тему «Эффективность комплексного лечения больных первичной глаукомой в зависимости от сопутствующей патологии сердечно-сосудистой системы».

В декабре 1971 г. ассистентом кафедры избрана канд. мед. наук М.М. Тарасцова, защитившая в 1969 году кандидатскую диссертацию на тему «Нарушения глубинного зрения при содружественном косоглазии и методы его восстановления», научный руководитель – д-р мед. наук, проф. Э.С. Аветисов.



М.М. Тарасцова

В сентябре 1972 г. проф. М.З. Попов переведен на должность научного консультанта кафедры. За время работы зав. кафедрой (с ноября 1936 по сентябрь 1972




М.З. Попов

гг.) проф. М.З. Поповым были подготовлены и защищены 3 докторских (Л.С. Берггрюн, 1968; В.С. Яснецов, 1968; Н.М. Яснецова, 1971) и 7 кандидатских диссертаций (Л.С. Берггрюн, 1950; З.А. Есаулова, 1954; Б.Т. Бакеренков, 1955; Н.М. Яснецова, 1958; М.Н. Хряпченкова; 1965; Т.Г. Борейко, 1970; Э.М. Веткина, 1970), опубликовано 95 научных работ в международной и центральной печати.

За указанный период закончили аспирантуру 2 врача (Т.Г. Борейко и Э.М. Веткина), ординатуру – 31 врач, первичную специализацию прошли 50 врачей.

В сентябре 1972 г. в связи с уходом профессора М.З. Попова на пенсию зав. кафедрой была избрана доцент Н.М. Яснецова, которой в апреле 1974 г. присвоена ученая степень д-ра мед. наук, а в июне 1974 г. присвоено ученое звание «профессор».



Н.М. Яснецова

С 1976 г. ассистент кафедры М.М. Тарасцова принимала участие в комплексных разработках (совместно с отделом охраны зрения Московского НИИ глазных болезней им. Гельмгольца), заключавшихся в создании и внедрении в практическое здравоохранение новой системы лечения содружественного косоглазия — «Диплоптика».

С 1980 г. и по настоящее время клиника и кафедра глазных болезней располагаются в здании корпуса № 7 Смоленской областной клинической больницы (главный врач – проф. Е.И. Каманин), построенного на средства Всесоюзного общества слепых, где занимает 3 этажа

здания, соответственно 3-м отделениям: I-е глазное отделение на – 55 коек (зав. – И.П. Кумерданк), 2-е глазное отделение на – 55 коек (зав. – О.А. Евдокимова), детское глазное отделение – на 35 коек (зав. – В.Д. Ковалев).

С мая 1982 г. в клинике начинается внедрение микрохирургической техники при проведении глазных операций. Этому способствовал приезд группы микрохирургов из МНТК «Микрохирургия глаза» МЗ РФ, во главе с кандидатом мед. наук Я.И. Глинчуком.

Совместно с МНТК «Микрохирургия глаза» в 1984-1987 гг. на кафедре изучалась роль витрэктомии и лазерных вмешательств в комплексном хирургическом лечении пролиферативных форм диабетической ретинопатии (Л.А. Деев).

В августе 1985 г. М.М. Тарасцова защитила докторскую диссертацию на тему «Диплоптическое лечение содружественного косоглазия у детей раннего и дошкольного возраста», научный консультант – проф. Э.С. Аветисов (НИИ глазных болезней им. Гельмгольца).



М.М. Тарасцова

В апреле 1987 г. на профессора М.М. Тарасцову возложены обязанности зав. кафедрой глазных болезней СГМИ, а Н.М. Яснецова переведена на должность второго профессора кафедры.

В период заведования профессором Н.М. Яснецовой (с сентября 1972 по март 1987 гг.) на кафедре работали: доцент М.П. Хряпченкова, ассистенты – канд. (затем – д-р мед. наук) М.М. Тарасцова, кандидаты мед. наук Т.Г. Борейко, Э.М. Веткина, которыми была опубликована 51 научная статья.

В июле 1987 г. ассистент Т.Г. Борейко ушла на пенсию. За время работы на кафедре ею было опубликовано 28 научных статей в центральной и местной печати.



Я.И. Глинчук



Л.А. Деев

В ноябре 1987 г. на должность ассистента кафедры избран Л.А. Деев, закончивший целевую аспирантуру (1984-1987) на кафедре глазных болезней Московского медицинского стоматологического института (зав. кафедрой член-корр. АМН СССР д-р мед. наук., проф. С.Н. Федоров).

В декабре 1987 г. проф. М.М. Тарасцова избрана зав. кафедрой глазных болезней.

Научные изыскания в этот период заключались в продолжении разработок новых методов исследования и восстановления зрительных функций при содружественном косоглазии (М.М. Тарасцова, А.Г. Белькова), а также в совершенствовании комплексного хирургического лечения осложненных форм пролиферативной диабетической ретинопатии и микрохирургического лечения больных первичной глаукомой (Л.А. Деев).

В феврале 1988 г. ассистент кафедры Л.А. Деев защитил кандидатскую диссертацию на тему «Витрэктомия и лазерные вмешательства в комплексном хирургическом лечении осложненных форм пролиферативной диабетической ретинопатии», (научный руководитель – член-корр. АМН СССР проф. С.Н. Федоров).



Н.Б. Козлов

Перед сотрудниками кафедры ректором института профессором Н.Б. Козловым была поставлена задача – внедрить в клинику самые передовые технологии лечения глазных болезней.

В апреле 1988 г. на базе клиники совместно с отделом травматизма Института им. Гельмгольца (зав. – проф. Р.А. Гундорова) была проведена Республиканская конференция по проблемам травматизма органа зрения.

В апреле 1991 г. Л.А. Деев избран на должность доцента кафедры.

В январе 1993 г. проф.

Н.М. Яснецова ушла на пенсию.

В феврале 1993 г. ассистентом кафедры была избрана А.Г. Белькова, защитившая в ноябре 1991 г. кандидатскую диссертацию на тему «Использование светофильтров в исследовании и восстановлении бинокулярных функций», научный руководитель – д-р мед. наук, проф. Т.П. Кащенко (НИИ глазных болезней им. Гельмгольца).



А.Г. Белькова

За время работы проф. М.М. Тарасцовой зав. кафедрой с апреля 1987 г. по январь 1993 г. сотрудниками кафедры являлись: проф. Н.М. Яснецова, доц. М.П. Хряпченкова, ассистенты – Э.М. Веткина, Л.А. Деев. Ими было опубликовано



Л.А. Деев

20 научных работ, издано 3 методические рекомендации для врачей, получено 2 авторских свидетельства на изобретения.

В феврале 1993 г. доцент Леонид Алексеевич Деев избран на должность заведующего кафедрой глазных болезней. М.М. Тарасцова с февраля 1993 г. переведена на должность профессора кафедры.

В июле 1993 г. доцент М.П. Хряпченкова ушла на пенсию. Она опубликовала 37 научных работ в центральной и местной печати, подготовила 1 учебно-методическое пособие для студентов. Ее работы посвящены диагностике и лечению воспалительных заболеваний глаз у детей, патологии хрусталика, диагностике и лечению

врожденных заболеваний органа зрения.

С сентября 1993 г. ассистентом кафедры назначен канд. мед. наук В.В. Могилевцев, который в марте 1994 г. защитил кандидатскую диссертацию на тему «Непроникающая глубокая склерэктомия с коллагенопластикой в лечении первичной открытоугольной глаукомы» (научный руководитель – д-р мед. наук В.И. Козлов).

В 1996 г. на кафедре вновь была открыта аспирантура. Аспирантами кафедры стали: Е.В. Крюкова (1996-1998), И.А. Молоткова (1997-1999), А.А. Быстревская (2000-2001), заочный аспирант, зав. I гл. отд. СОКБ И.П. Кумерданк (2002-2005).



В.В. Могилевцев

После ухода на пенсию в июне 1998 г. Э.М. Веткиной (26 печатных работ в центральной и местной печати), ассистентом кафедры с сентября 1998 г. принята Е.В. Крюкова.

В июне 1999 г. проф. М.М. Тарасцова ушла на пенсию. За время своей учебно-педагогической работы профессором М.М. Тарасцовой опубликованы 54 научные статьи в международной, центральной и местной печати, получено авторское свидетельство на изобретение, изданы 3 методических рекомендации для врачей и 5 учебно-методических пособий для студентов.



Е.В. Крюкова



И.А. Молоткова

С сентября 1999 г. ассистентом кафедры назначена И.А. Молоткова, в декабре 1999 г. ею была защищена кандидатская диссертация на тему «Особенности гистоархитектоники вегетативных нервных терминалей цилиарного тела в норме и при глаукоме» (научные руководители – канд. мед. наук, доцент Л.А. Деев, д-р мед. наук, проф. А.Е. Доросевич).

В марте 2000 г. ассистентом Е.В. Крюковой защищена кандидатская диссертация на тему «Состояние процессов гидратации в крови и стекловидном теле у больных глаукомой» (научные руководители – канд. мед. наук, доцент Л.А. Деев, д-р мед. наук, проф. Н.Ф. Фаращук).

В октябре 2000 г. в связи с уходом Е.В. Крюковой ассистентом кафедры назначена С.П. Войтова, защитившая в июне 2000 г. кандидатскую диссертацию на тему «Рациональная гипотензивная терапия первичной открытоугольной глаукомы» (научный руководитель – акад. РАМТН, д.м.н., проф. Е.А. Егоров). За время своей учебно-педагогической работы Е.В. Крюковой опубликованы 23 научные статьи в центральной и местной печати, изданы 4 учебно-методических пособия для студентов.



С.П. Войтова

С января 2002 г. в связи с уходом И.А. Молотковой ассистентом кафедры назначена аспирантка кафедры А.А. Быстревская. За время работы на кафедре И.А. Молотковой опубликовано 11 научных статей в центральной и местной печати, издано 2 учебно-методических пособия для студентов.



А.А. Быстревская

В январе 2002 г. доцентом Л.А. Деевым была защищена докторская диссертация на тему «Новые аспекты патогенеза, диагностики и лечения первичной открытоугольной глаукомы на основе изучения биологических жидкостей глаза» (клинико-лабораторные исследования), (научные консультанты – акад. РАМН д-р мед. наук, проф. В.Н. Шабалин, д-р мед. наук, проф. Л.Ф. Линник).

В 2002 г. А.Г. Белькова была избрана на должность доцента кафедры, а в ноябре 2003 г. ей было присвоено ученое звание доцента.

В мае 2004 г. ассистентом А.А. Быстревской защищена кандидатская диссертация на тему «Возрастные особенности морфологической картины слезной жидкости человека» (научные руководители – д-р мед. наук, проф. Л.А. Деев, д-р мед. наук, проф. С.Н. Шатохина).

В июне 2004 г. профессору Л.А. Дееву присуждена премия им. акад. С.Н. Федорова.

За период с февраля 1993 по январь 2005 гг. работа на кафедре велась по следующим направлениям

Научная работа

Защищены докторская диссертация (Л.А. Деев) и 5 кандидатских диссертаций (В.В. Могилевцев, И.А. Молоткова, Е.В. Крюкова, С.П. Войтова, А.А. Быстревская), опубликовано 96 научных статей в международной, центральной и местной печати. Получено патентов - 8, авторских свидетельств - 3.

Учебно-методическая работа

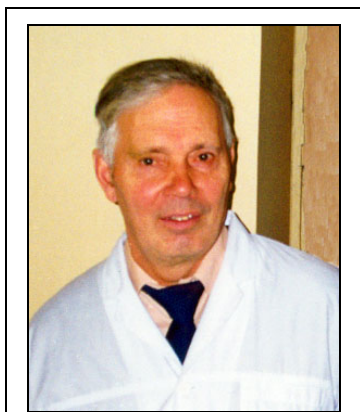
Подготовлено и издано 26 учебно-методических пособий по всем разделам учебной программы для студентов, разработаны тесты программированного контроля для студентов лечебного, педиатрического и стоматологического факультетов, методические разработки лекций и практических занятий для студентов лечебного, педиатрического и стоматологического факультетов.

Организационная работа

В 1995 году проведена Всероссийская конференция «Актуальные проблемы офтальмологии», посвященная 75-летию СГМА, с участием ведущих российских офтальмологов: академиков – С.Н. Федорова, В.В. Волкова, профессоров – Е.И. Ковалевского, Л.Ф. Линника, Э.В. Егоровой, Мороз З.И., А.В. Золоторевского, Г.А. Шилкина, Е.С. Либман, Е.А. Егорова, Г.Е. Столяренко, В.А. Анжелова, Т.П. Кащенко, А.Д. Алиева, д.м.н. А.В. Степанова, И.Л. Смольяниновой, Т.И. Ронкиной и других. По результатам конференции издан сборник научных работ. Проведено выездное заседание президиума Всероссийского научно-медицинского общества офтальмологов (председатель – член-корр. АМН проф. С.Н. Федоров, секретарь – проф. З.И. Мороз) и заседания учебно-методической комиссии МЗ РФ (руководитель – проф. Е.И. Ковалевский).



Л.К. Машетова



Ф.А. Ромашенков

В 1996 г. коллективом кафедры глазных болезней СГМА совместно с кафедрой глазных болезней Академии последипломного образования (зав. кафедрой – проф. Л.К. Машетова) проведен выездной сертификационно-аттестационный цикл с последующей аттестацией и сертификацией врачей и сотрудников кафедры.

В 1997 г. проведено совместное заседание областного офтальмологического общества и Центра «Диабет глаза» при МНТК «Микрохирургия глаза» по лечению патологии глаза у больных сахарным диабетом. В работе приняли участие ведущий научный сотрудник лазерного отдела МНТК «Микрохирургия глаза» д.м.н. Ф.А. Рома-

шенков, старший научный сотрудник Центра «Диабет глаза» при МНТК «Микрохирургия глаза» к.м.н. О.В. Каштан, старший научный сотрудник к.м.н. Т.С. Сёмикова.



А.Ф. Бровкина

В апреле 2000 г. проведена областная конференция офтальмологов, посвященная проблемам диагностики и лечения онкозаболеваний органа зрения. В работе конференции принимали участие лауреат государственной премии СССР, заслуженный деятель науки РФ, член-корр. РАМН проф. А.Ф. Бровкина и д-р мед. наук В.В. Вальский.

В апреле 2001 г. проведена областная конференция офтальмологов, посвященная проблемам лечения диабетической ретинопатии. В работе конференции принимал участие и выступил с докладом директор Центра диагностики и хирургии заднего отдела глаза (г. Москва) проф. Г.Е. Столяренко.

В мае 2001 г. на заседании общества офтальмологов г. Смоленска с докладами выступили зав. отделом патологии роговицы ГУ МНТК «Микрохирургия глаза» МЗ РФ проф. З.И. Мороз и заведующий отделением этого центра, ведущий научный сотрудник Ю.Ю. Калинин.

В ноябре 2001 г. на заседании общества офтальмологов с докладами о консервативном и хирургическом лечении глаукомы выступил руководитель отдела глаукомы НИИ им. Гельмгольца, руководитель проблемной комиссии по глаукоме МЗ РФ проф. В.П. Еричев.

В октябре 2002 г. на заседании общества офтальмологов с докладами о работе Калужского филиала ГУ МНТК «Микрохирургия глаза» и о новых технологиях, используемых при лечении больных, выступил зам. генерального директора С.Я. Романенко.

В мае 2003 г. на заседании общества офтальмологов с докладами выступили Заслуженный деятель науки России проф. Э.В. Егорова, зав. отделом развития филиалов ГУ МНТК «МГ» и генеральный директор Калужского филиала ГУ МНТК «Микрохирургия глаза» к.м.н. А.В. Терещенко, рассказавший о новых технологиях, используемых в МНТК при удалении катаракты.

В ноябре 2003 г. на заседании общества офтальмологов с докладами выступили д-р мед. наук, проф. кафедры офтальмологии Российской медицинской академии последипломного образования Ю.М. Корецкая, рассказавшая о «синдроме сухого глаза», и доцент кафедры И.Б. Алексеев с докладом «О новых патогенетических подходах консервативного лечения глаукомы».

В декабре 2003 г. на заседании общества офтальмологов с докладом «Онкологические заболевания придаточного аппарата глаза» выступила зав. отделением Московской офтальмологической клинической больницы д-р мед. наук Е.Е. Гришина.

В апреле 2004 г. на заседании общества офтальмологов с докладом «Лазерная экстракция катаракты» выступила д-р мед. наук, проф. В.Г. Копаева.

В апреле 2004 г. проведена студенческая научная конференция, посвя-

щенная памяти академика С.Н. Федорова, с участием И.Е. Федоровой и проф. В.Г. Копаевой.

Лечебно-консультативная работа

Клиника оснащена современной аппаратурой и микрохирургическим инструментарием. Все оперативные вмешательства выполняются под микроскопом с использованием микрохирургической техники.

С января 1993 по январь 2004 гг. хирургическая активность клиники выросла с 36 до 70%. Сотрудниками клиники сегодня успешно проводятся операции по имплантации различных моделей искусственного хрусталика, оптико-реконструктивные и антиглаукоматозные операции, хирургическое лечение отслойки сетчатки и прогрессирующей близорукости, различные виды лечебной и оптической кератопластики, лечение косоглазия, первичная хирургическая обработка травм и т.д. В 1998 г. в клинике внедрена ультразвуковая факоэмульсификация для удаления катаракты, с декабря 1998 г. широко применяются лазерные вмешательства для лечения различной патологии глаза. В диагностике различных заболеваний применяется ультразвук (В-сканирование). С июня 1999 г. используется магнитотерапия для лечения частичной атрофии зрительного нерва, кровоизлияний, воспалительных заболеваний глаза.

За этот же период времени сотрудниками клиники пролечено 49152 (из них 15224 – сотрудниками кафедры) и прооперировано 34238 больных (из них сотрудниками кафедры – 12774). Сотрудниками кафедры проводится большая консультативная работа, в основном в поликлинике и отделениях СОКБ (55368 человек). Лазерных вмешательств – 3418.

Работа с органами здравоохранения

С января 1993 по январь 2005 гг. прошли повышение квалификации 143 практических врачей, закончили клиническую ординатуру – 34, интернатуру – 35.

На кафедре с 1997 г. создана квалификационно-сертификационная комиссия (председатель – Л.А. Деев). За этот период сертификаты получили 185 врачей Смоленской, Орловской, Калининградской, Брянской, Калужской и других областей России. Прошли первичную специализацию 21 врач.

Впервые ординатуру прошли иностранные граждане Сауан Халед (Сирия) (1998-1999), Аль-Шаммари Ганем (Кувейт) (1998-2000), Рамадан Хайсам Кассем (Ливан) (2000-2002).

Научными направлениями кафедры в настоящее время являются: изучение патогенеза, ранняя диагностика и разработка новых хирургических методов лечения различных стадий глаукомы (Деев Л.А, В.В. Могилевцев, С.П. Войтова); изучение характера приживления трансплантата роговицы в зависимости от возраста и давности наступления клинической смерти донора (В.В. Могилевцев); проблемы биосовместимости ИОЛ с тканями глаза (А.Г. Белькова); внедрение новых методов удаления катаракты и коррекции афакии (В.В. Могилевцев, А.Г. Белькова); изучение морфологии биологических жидкостей организма в диагностике различных заболеваний глаза (Л.А. Деев, А.А. Быстревская); разработка методов лазерного лечения диабетической ретинопатии и сосудистой патологии глазного дна (Л.А. Деев).

Многие выпускники СГМА, окончившие клиническую ординатуру на кафедре глазных болезней, успешно работают в практическом здравоохранении, а некоторые защитили диссертации и продолжают заниматься научно-исследовательской работой (Л.А. Деев, А.Г. Белькова, В.В. Могилевцев, Е.В. Крюкова, С.П. Войтова, А.А. Быстревская (г. Смоленск); к.м.н. Ю.В. Андреев, к.м.н. Ю.Ю. Калинин, к.м.н. Н.Е. Ванич (г. Москва); д-р мед. наук Ю.А. Белый, к.м.н. А.В. Терещенко, к.м.н. И.А. Молоткова (г. Калуга) и т.д.).

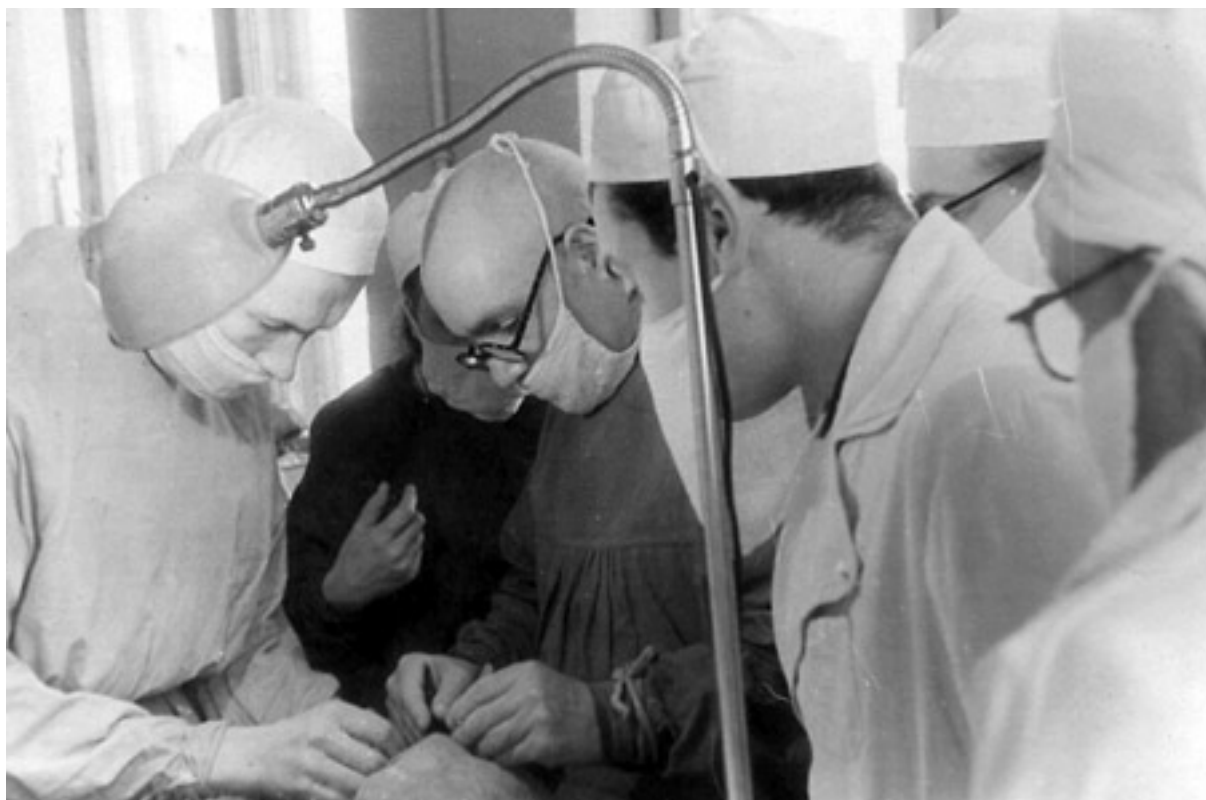Сотрудниками кафедры на январь 2005 г. являются: заведующий кафедрой д-р мед. наук, проф. Л.А. Деев, канд. мед. наук, доценты: В.В. Могилевцев, А.Г. Белькова, канд. мед. наук, ассистенты: С.П. Войтова, А.А. Быстревская, ст. лаборант Т.Л. Стальмакова.



Асс. Л.С. Берггрюн на занятии со студентами. 1950 г.



Сотрудники кафедры. 1950 г. В центре проф. М.З. Попов.



Проф. М.З. Попов проводит операцию.



Проф. С.Н. Федоров и проф. Л.Ф. Ленник с сотрудниками кафедры.



Проф. В.Г. Капаева, А.В. Терещенко, проф. З.И. Мороз, проф. Л.А. Деев.



Проф. В.Г. Капаева, проф. Ю.А. Чеглаков, проф. Е.С. Либман
с сотрудниками кафедры.



Проф. Э.В. Егорова и А.В. Терещенко с сотрудниками кафедры.



Проф. М.М. Тарасова, проф. В.П. Еричев с сотрудниками кафедры



Академик РАМН, проф. В.Н. Шабалин и проф. Л. А. Деев.



Президент фонда им. академика С.Н. Федорова Ирэн Федорова и проф. Копаева среди участников студенческой конференции и сотрудников кафедры.

КЛИНИЧЕСКАЯ КЛАССИФИКАЦИЯ АБЕРРАЦИЙ ОПТИЧЕСКОЙ СИСТЕМЫ ГЛАЗА ЧЕЛОВЕКА

А.Г.Д. АЛИЕВ, М.И. ИСМАИЛОВ

ГУ НПО «Дагестанский центр микрохирургии глаза»,

Дагестанская государственная медицинская академия, г. Махачкала

Анализ офтальмологической литературы последних двух десятилетий показывает, что проблеме оценки качества оптической системы глаза человека посвящено значительное количество научных работ, подтверждающих существенное влияние aberrаций оптической системы глаза не только на его разрешающую способность, но и на точность диагностики и эффективность коррекции нарушений зрения [1, 5, 6, 8-13, 15, 24, 26, 27].

Так, по данным интернет-сайта Национальной медицинской библиотеки США MedLine, количество публикаций, посвященных aberrациям оптической системы глаза, из года в год возрастает в геометрической прогрессии и в 2003 г. достигло более 200 работ в официальных международных изданиях (<http://www.ncbi.nlm.nih.gov/pubmed>).

Неизмеримо возросли требования к органу зрения во всех сферах человеческой деятельности, и те оптические дефекты, которые ранее оставались незамеченными, стали приобретать особую значимость.

Бурное развитие оптико-реконструктивной и рефракционной хирургии привело к появлению новых не встречавшихся ранее анатомо-оптических соотношений в глазу, требующих новых подходов к их диагностике, компенсации и профилактике [14, 16, 18-25]. Вследствие этого резко возрос интерес офтальмологов к проблеме изучения aberrаций оптической системы глаза.

Успехи современной офтальмохирургии обозначают новые проблемы, связанные с влиянием индуцированных хирургическим вмешательством aberrаций оптической системы глаза на функциональные исходы операций. Эти оптические погрешности вызывают ряд специфических расстройств зрительных функций, которые не находят интерпретации с точки зрения геометрической и физиологической оптики, и существенно снижают возможности медико-социальной и профессиональной реабилитации пациента.

До настоящего времени индуцированные aberrации оптической системы глаза, как правило, ассоциировались лишь с рефракционными вмешательствами или же с операциями, так или иначе затрагивающими оптический аппарат глаза. Однако существенное снижение функциональных результатов операций на неоптических структурах и даже придаточном аппарате глаза также может быть обусловлено индуцированными хирургическим вмешательством aberrациями [2, 7, 17].

Таким образом, можно без преувеличения сказать, что любое офтальмохирургическое вмешательство, травма или патологический процесс, не говоря уже о непосредственных вмешательствах на оптическом аппарате глаза при рефракционных и оптико-реконструктивных операциях, приводят к несоизме-

римо более выраженным индуцированным абберациям его оптической системы, нежели те, которые присутствуют в интактном или аметропичном глазу.

Благодаря современным техническим достижениям появилась возможность коррекции аббераций оптической системы глаза более высокого порядка, чем сферическая аметропия и астигматизм. Открываются возможности получения в результате этого сверхвысокой остроты центрального зрения – «суперзрения», особенно у пациентов, перенесших ранее рефракционные или офтальмохирургические вмешательства на оптическом аппарате глаза. Однако в нормальных глазах со средней степенью аметропии полная коррекция аббераций высшего порядка способна отрицательно повлиять на зрительное восприятие и нарушить механизм аккомодации.

Основываясь на вышеизложенном, можно предположить, что искусственное снижение абсолютной величины аббераций оптической системы глаза ниже физиологических границ повышает чувствительность глаза к расфокусировке изображения, приводит к истощению резервов компенсирующих систем и, как следствие этого, сенсо-моторной дезадаптации в виде астенопического синдрома [3].

Становится ясным, что определенная величина аббераций оптической системы глаза является положительным фактором, так как это обеспечивает необходимый уровень толерантности зрительной системы к расфокусировке изображения и к изменению качества ретинального изображения при физиологических флюктуациях аккомодации и движениях глазных яблок. Отсюда понятно стремление офтальмохирургов свести к минимуму индуцированные абберации, обеспечив пациенту, тем самым, не столько максимальную остроту центрального зрения, сколько максимальную зрительную продуктивность или качество зрительной жизни.

Тесная зависимость функциональных характеристик оперированного глаза от характера и степени выраженности изменений параметров его оптической системы подчеркивают актуальность постоянного совершенствования технологий и обеспечения максимальной атравматичности офтальмохирургических вмешательств, а также поиск и разработку новых методик, позволяющих предупреждать или минимизировать отрицательные последствия индуцированных хирургической травмой аббераций оптической системы глаза.

Абберации оптической системы глаза включают в себя не только рефракционные особенности преломляющих сред глаза, но и степень их оптической плотности, прозрачности, параметры светорассеяния и особенности спектральной и пространственной трансформации световых лучей на всем диапазоне их прохождения – от объекта фиксации, через оптические среды глаза – до рецепторного аппарата сетчатки, где формируется изображение [2,3,6,7].

Становится очевидной необходимость разработки специальных методов исследования аббераций оптической системы глаза, адаптированных к потребностям клинической практики, так как традиционные клинические исследования не позволяют оценить характер и степень зрительных расстройств, в основе которых лежат абберации, а компьютерная суммарная абберометрия зачастую недоступна большинству офтальмологических клиник.

Изучение причин, лежащих в основе возникновения aberrаций оптической системы глаза, поиск рациональных способов их диагностики, профилактики, минимизации и рациональной коррекции позволит повысить в конечном счете эффективность функциональной реабилитации глаза.

Таким образом, назрела необходимость комплексного, системного решения вопроса оценки, профилактики, минимизации и рациональной коррекции индуцированных офтальмохирургическими вмешательствами aberrаций оптической системы глаза. При этом следует иметь в виду, что индуцированные операционной травмой aberrации оптической системы глаза имеют иррегулярную рефракционную структуру и, вследствие этого, плохо поддаются коррекции.

Кроме того, отсутствие единой классификации aberrаций оптической системы глаза и стандартизированной терминологии, присутствующая в настоящее время описательная характеристика aberrаций в виде симптомов «бабочки», «песочных часов», «дюн, барханов» и т.д., являются неприемлемыми в современной офтальмологии. Предложенные классификации aberrаций не полностью охватывают клинические аспекты оптической системы глаза и поэтому не являются в достаточной степени универсальными [7, 26].

Исследование aberrаций оптической системы глаза, а также их динамики после различных офтальмохирургических вмешательств позволило нам предложить клиническую классификацию aberrаций оптической системы глаза человека (таблица 1).

Таблица 1. Клиническая классификация aberrаций оптической системы глаза человека (Алиев А-Г.Д., Исмаилов М.И., 1999)

Признаки классификации	Расшифровка признаков
I. По физическим параметрам	1. Волновые aberrации (иррегулярный астигматизм) <ul style="list-style-type: none"> 1) нарушения поверхности преломляющих сред глаза (роговицы, хрусталика) 2) децентрация оптически активных сред <ul style="list-style-type: none"> а) во фронтальной плоскости б) в сагиттальной плоскости в) сочетанные 3) негомогенность оптических сред глаза <ul style="list-style-type: none"> а) необскурирующие помутнения роговицы б) необскурирующие помутнения хрусталика в) деструкция стекловидного тела 2. Геометрические aberrации <ul style="list-style-type: none"> 1) Aberrации низшего порядка <ul style="list-style-type: none"> а) призматический эффект (наклон лучей) б) дефокусировки (сферические аметропии и правильный астигматизм)

	2) Аберрации высшего порядка а) хроматическая аберрация б) ахроматические аберрации 1) сферическая аберрация (положительная, отрицательная) 2) астигматизм косых пучков 3) кривизна поля изображения 4) кома 5) дисторсия
II. По происхождению	Природные (первичные) Приобретенные (вторичные) 1) вследствие патологических изменений оптического аппарата и травм глаза 2) индуцированные офтальмохирургическими вмешательствами
III. По локализации	Роговичные Хрусталиковые Витреальные Ретинальные Суммарные
IV. По клиническим проявлениям	Снижение остроты зрения Монокулярная дипло- и полиопия Метаморфозии Повышенная чувствительность к ослеплению Нарушения бинокулярного зрения Снижение офтальмоэргонимических показателей
V. По степени влияния на зрительные функции	Физиологические Патологические
VI. По динамике количественных показателей	Стабилизированные Прогрессирующие

Согласно данной классификации предложено различать аберрации оптической системы глаза по следующим основным критериям (классификационным признакам):

- 1) физическим параметрам;
- 2) происхождению;
- 3) локализации;
- 4) степени влияния на зрительные функции;
- 5) клиническим проявлениям и динамике количественных показателей.

По каждому из перечисленных критериев дается подробная расшифровка классификационного признака и, таким образом, охватываются практически все категории, касающиеся аберраций оптических систем вообще и оптической системы глаза в частности.

Использование предложенной классификации аберраций оптической системы глаза в клинической практике позволит правильно выбрать тактику их диагностики, профилактики, минимизации, коррекции и рационального управления, а также выработать единую систему интерпретации зрительных расстройств и оптических феноменов у пациентов с различной степенью выраженности аберраций.

Таким образом, изучение аберраций оптической системы глаза вносит новое понимание самой природы форменного зрения и дает объяснение таким феноменам, как высокая острота зрения при некорригированных аметропиях, низкая чувствительность миопических глаз к расфокусировке изображения, монокулярная диплопия и полиопия, появление псевдоаккомодации при артефакции и после фоторефрактивных операций на роговице и другим трудно объяснимым явлениям функционирования зрительной системы в норме и при патологических состояниях.

Литература

1. Аветисов Э.С. Близорукость. - М.: Медицина, 1999. - 288 с.
2. Алиев А-Г.Д. Аберрации оптической системы человеческого глаза в норме и патологии и их роль в процессе зрительной деятельности: Дис. ...д-ра. мед. наук. - М., 1993. - 280 с.
3. Алиев А-Г.Д., Исмаилов М.И. Исследование феномена псевдоаккомодации при интраокулярной коррекции афакии // Офтальмохирургия. -1999.-№4.-С.38-42.
4. Алиев А-Г.Д., Исмаилов М.И. Аберрации оптической системы глаза при имплантации искусственного хрусталика. – М.: «Дом печати «Столичный бизнес», 2000. – 144 с.
5. Балашевич Л.И. Рефракционной хирургия. – СПб.: Издательский дом СПбМАПО, 2002. – 288 с.
6. Ивашина А.И. Рефракционная хирургия хрусталика // Российский симпозиум по рефракционной хирургии, 3-й: Тез. докл. – М., 2001. - С.68-70.
7. Исмаилов М.И. Исследование роли аберраций оптической системы глаза в офтальмохирургии: Дис. ...д-ра мед. наук. – М., 2003. – 338 с.
8. Корнюшина Т.А., Розенблюм Ю.З. Аберрации оптической системы глаза человека и их клиническое значение // Вестн. оптометрии. -2002.-№3.-С.13-20.
9. Розенблюм Ю.З., Корнюшина Т.А. Клиническая абберметрия глаза // «Актуальные вопросы контактной коррекции зрения»: Сб. науч. тр. - М., 1989. - С.66-70.
10. Семчишен В., Мрохен М., Сайлер Т. Оптические аберрации человеческого глаза и их коррекция // Рефр. хирургия и офтальмол. – 2003. - Т.3. - №1. - С.5-13.
11. Сергиенко Н.М. Офтальмологическая оптика. - М.: Медицина, 1991. - 142 с.
12. Федоров С.Н., Егорова Э.В. Ошибки и осложнения при имплантации искусственного хрусталика. - М., 1992. - 224 с.
13. Applegate R.A., Hilmantel G., Howland H.C. et al. Corneal first surface optical aberrations and visual performance // J. Refract. Surg.-2000.-Vol.16.-P.507-514.
14. Buratto L., Brint S.F. Custom LASIK: surgical techniques and complications. Ed. by SLACK Inc., 2003. – 816 p.
15. Charman W.N. Optics of human eye // In: Charman W.N. Visual optics and instrumentation. - Florida: CRC Press, 1991. - Ch.1. - P.1-26.
16. Gimbel H.V., Stoll S.B. Photorefractive keratectomy with customized segmental ablation to correct irregular astigmatism after laser in situ keratomileusis // J. Refract. Surg. – 2001. - Vol.17. - P. S229-S232.
17. Hayashi K., Hayashi H., Oshika T., Hayashi F. Fourier analysis of irregular astigmatism after trabeculectomy // Ophthalmic Surg. Lasers. – 2000. -Vol.31. - N.2. - P.94-99.
18. Holladay J.T., Piers P.A., Koranyi G. et al. A new intraocular lens design to reduce spherical aberration of pseudophakic eyes // J. Refract. Surg. – 2002. - Vol.18. - N.6. - P.683-691.

19. MacRae S.M., Williams D.R. Wavefront guided ablation // Am. J. Ophthalmol. –2001.-Vol.132.-N.6.-P.915-919.
20. Miller J.M., Anwaruddin R., Straub J. et al. Higher order aberrations in normal, dilated, intraocular lens, and laser in situ keratomileusis corneas // J. Refract. Surg. –2002.-Vol.18.-N.5.-P.S579-S583.
21. Mrochen M., Kaemmerer M., Mierdel P., Seiler T. Increased higher-order aberrations after laser refractive surgery: a problem of subclinical decentration // J. Cataract Refract. Surg. –2001.-Vol.27.-N.3.-P.362-369.
22. Pallikaris I.G., Panagopoulou S.I., Siganos C.S., Molebny V.V. Objective measurement of wavefront aberrations with and without accommodation // J. Refract. Surg. – 2001. - Vol.17. - N.5. - P.602-607.
23. Roberts C. Biomechanics of the cornea and wavefront-guided laser refractive surgery // J. Refract. Surg. –2002.-Vol.18.-N.5.-P.S589-S592.
24. Seiler T., Reckmann W., Maloney R.K. Effective spherical aberration of the cornea as a quantitative descriptor in corneal topography // J. Cataract. Refract. Surg. - 1993. - Vol.19. - P.155-165.
25. Seiler T., Mrochen M., Kaemmerer M. Operative correction of ocular aberrations to improve visual acuity // J. Refract. Surg. – 2000. - Vol.16. - P. S619-S622.
26. Sergienko N.M., Aliyev A-H.D. Correcting astigmatism // Optometry & Vision Science. - 1989. - Vol.66. - N.3. - P.167-169.
27. Thibos L.N., Applegate R.A., Schwiegerling J.T., Webb R. Standards for reporting the optical aberrations of eyes // J. Refract. Surg. – 2002. - Vol.18. - N.5. - P. S652-S660.

УДК 617.741-004.1+717.753]-089

ИССЛЕДОВАНИЕ МЕХАНИЗМОВ И ВОЗМОЖНОСТЕЙ ОПТИМИЗАЦИИ АККОМОДАЦИОННОЙ ФУНКЦИИ ГЛАЗА ПРИ АРТИФАКЦИИ

А-Г.Д. АЛИЕВ, М.И. ИСМАИЛОВ, А.А-Г. АЛИЕВ

ГУ НПО «Дагестанский центр микрохирургии глаза»

Дагестанская государственная медицинская академия, г. Махачкала

Полнота функциональной реабилитации пациентов после хирургического лечения катаракты связана с возможностью четкого различения предметов с различных расстояний. Современные средства оптической коррекции афакии, как правило, предполагают «жесткую» установку заднего фокуса по отношению к сетчатке. Предложенные мультифокальные интраокулярные линзы, позволяющие частично решить эту проблему, до настоящего времени не нашли широкого распространения в клинической практике ввиду сложности сенсорной адаптации к ИОЛ данного типа [8,18,20]. Разработанные ИОЛ с элементами аккомодации находятся в настоящее время в стадии накопления и анализа результатов клинических исследований, а мнения разных авторов относительно механизма их действия весьма противоречивы. Теоретически же не исключается возможность перемещения интраокулярной линзы при напряжении цилиарной мышцы вдоль оптической оси глаза, что естественно отразится на суммарной рефракции глаза – так называемая «квазиакомодация».

Тем не менее способность глаз с интраокулярной коррекцией афакии к различению объектов внешнего мира с различных расстояний без дополнитель-

ной коррекции, или псевдоаккомодация (артифактическая аккомодация), объясняется с разных точек зрения [5,7,9,13-15,20,21].

Одни авторы высказывают предположение о возможности аккомодации артифактических глаз за счет удлинения глазного яблока вдоль его переднезадней оси [5]. Другие исследователи связывают эффект аккомодации артифактического глаза с изменением его глубины резкости за счет изменений диаметра зрачка [21]. Часть исследователей полагают, что существуют условия для перехода оптической установки артифактического глаза в пределах довольно значительного интервала, обусловленные иррегулярными аберрациями его оптической системы [6,7,9,12,19,20].

С целью выяснения роли аберраций оптической системы глаза в интерпретации феномена артифактической аккомодации нами ранее уже была изучена связь между следующими параметрами артифактических глаз: степень и тип послеоперационного роговичного астигматизма, величина суммарных аберраций, острота зрения без дополнительной оптической коррекции и с коррекцией, влияние диафрагм различного диаметра на объем артифактической аккомодации [3,4].

К примеру, исследование зависимости объема артифактической аккомодации от типа роговичного астигматизма показало, что наибольший объем артифактической аккомодации наблюдается при прямом астигматизме роговицы: ($M \pm \sigma$) $2,3 \pm 0,56$ дптр, наименьший - при обратном роговичном астигматизме: $1,32 \pm 0,64$ дптр. Исследование зависимости объема псевдоаккомодации от диаметра диафрагмы, расположенной перед исследуемым глазом, показало, что сужение диаметра диафрагмы приводит к расширению объема артифактической аккомодации. Так, среднее значение аккомодации, измеренное на 10 артифактических глазах с диафрагмами разного диаметра, составило при диафрагме 4,0 мм $1,86 \pm 0,65$ дптр, а при 1,5 мм уже $2,26 \pm 0,62$ дптр. Дальнейшее сужение диафрагмы не приводило к расширению объема аккомодации. Корреляционный анализ зависимости объема аккомодации артифактических глаз от выраженности суммарных аберраций глаза выявил между ними тесную прямую зависимость.

Проанализировав полученные результаты, нами были сделаны следующие выводы:

1. Для проявления феномена артифактической аккомодации создают предпосылки три взаимосвязанных ведущих фактора: 1) послеоперационное изменение сферичности роговицы (аберрации оптической системы глаза низшего порядка, или правильный астигматизм), 2) индуцированные аберрации оптической системы глаза (аберрации высших порядков, или иррегулярный астигматизм) и, наконец, 3) различная величина зрачка, влияющая на глубину фокусной области глаза.

2. Объем артифактической аккомодации при прямом послеоперационном астигматизме больше, а некорригированная острота зрения выше, чем при других типах послеоперационного роговичного астигматизма.

3. Можно предположить, что оптимальной вторичной клинической рефракцией артифактического глаза является простой прямой миопический астиг-

матизм степенью 1,0-1,5 дптр. Выявленная закономерность создает предпосылки для планирования послеоперационного рефракционного эффекта в виде прямого астигматизма степенью 1,0-1,5 дптр., что позволило бы расширить объем псевдоаккомодации без существенного снижения остроты зрения оперированного глаза.

Поэтому с целью моделирования данной клинической рефракции искусственного глаза нами предложено использовать в клинической практике следующие методики воздействия на оптическую систему глаза при выполнении офтальмохирургических манипуляций: 1) формирование профильного роговичного разреза с последующей дозированной кератотомией, 2) имплантация торической ИОЛ, 3) эксимерлазерное воздействие на роговицу в послеоперационном периоде при стабилизированной рефракции искусственного глаза (технология Bioptics) – современное и чрезвычайно перспективное направление, 4) при билатеральной астифакции – моделирование системы Bivision, т.е. заданной глубины фокусной области для каждого глаза, которые, наслаиваясь друг на друга, образуют достаточно устойчивую зону для бинокулярного зрения на близком расстоянии.

Однако наблюдения показали, что моделирование заданной послеоперационной рефракции искусственного глаза путем воздействий на роговицу, является трудно прогнозируемым методом, так как при этом в оптическую систему глаза дополнительно привносятся иррегулярные аберрации. Динамика вторичной рефракции оперированного глаза при этом будет в значительной степени зависеть от динамики репаративных процессов, протекающих в роговице и биомеханики фиброзной оболочки глаза, связанной с необходимостью шовной герметизации операционного разреза [1,4].

Современные технологии хирургии катаракты с использованием малых разрезов позволяют минимизировать или даже исключить индуцированные аберрации и, как следствие, принимать во внимание лишь дооперационную величину астигматизма и аберраций оптической системы глаза [4,11,16]. При этом исключается отрицательное влияние индуцированных роговичных аберраций высших порядков и создается возможность дополнительной оптимизации аккомодационной функции искусственного глаза.

Учитывая вышеизложенное, с целью оптимизации аккомодационной функции глаза при астифакции нам представляется перспективной методика моделирования послеоперационной рефракции искусственного глаза путем имплантации торических ИОЛ через минимальный разрез, рассчитанная на получение рефракционного эффекта в виде прямого астигматизма степенью 1,0-1,5 дптр, которая может явиться реальной альтернативой искусственным хрусталикам с элементами аккомодации.

Литература

1. Алиев А-Г.Д. Аберрации оптической системы человеческого глаза в норме и патологии и их роль в процессе зрительной деятельности: Дис. ...докт. мед. наук. -М., 1993.-280 с.
2. Алиев А-Г.Д. Клиническое значение индуцированных операционной травмой аберраций оптической системы глаза при экстракции катаракты с имплантацией ИОЛ в кн.// Актуальные

- проблемы современной офтальмологии: Материалы Российской конф. офтальмологов, Смоленск, 1995.-С.10-12.
3. Алиев А-Г.Д., Исмаилов М.И. Исследование феномена псевдоаккомодации при интраокулярной коррекции афакии // Офтальмохирургия. – 1999. - №4. - С.38-42.
 4. Алиев А-Г.Д., Исмаилов М.И. Аберрации оптической системы глаза при имплантации искусственного хрусталика. - М.: «Дом печати «Столичный бизнес», 2000. - 144 с.
 5. Ананин В.Ф. Аккомодация и близорукость. - М.: Изд. РУДН и Биомединформ, 1992. - 136 с.
 6. Быстрицкий В.И. О феномене Раи и сложных движениях гиалоида в афакичных глазах // Вестн. офтальмол. - 1994. - №4. - С.15-17.
 7. Горгиладзе Т.У., Рудковская О.Д. Кажущаяся аккомодация на артификачных глазах с астигматизмом разного вида // Международный симпозиум «Микрохирургия глаза. Влияние малых доз радиации на орган зрения»: Тезисы докладов. - Киев, 1992.-С.81-82.
 8. Золоторевский А.В., Алиев А-Г.Д. Результаты имплантации бифокальных ИОЛ пациентам с сенильной макулодистрофией // Международный симпозиум «Микрохирургия глаза. Влияние малых доз радиации на орган зрения»: Тезисы докладов. - Киев, 1992.-С.52.
 9. Ивашина А.И., Егорова Э.В., И.Э. Июшин, А.И. Толчинская, Н.П. Яновская. Глубина фокуса артификачных глаз при моновизуальной интраокулярной коррекции двусторонней афакии // Новые технологии в офтальмологии: Сб. науч. тр. – Уфа: УфНИИ ГБ, УПК, 2000.-С.46-49.
 10. Исаков И.А. К вопросу о псевдоаккомодации при монофокальной артификакии //Офтальмохирургия. -1998.- №1.-С.62-63.
 11. Малюгин Б.Э., Филиппов В.О. Первый опыт коррекции роговичного астигматизма при фактоэмульсификации с помощью сфероцилиндрической ИОЛ // Новое в офтальмологии.-2001.-№1.-С.15-16.
 12. Розенблюм Ю.З. Оптометрия. - СПб.: Гиппократ, 1996.-320 с.
 13. Сергиенко Н.М., Пишель А.Я. Кажущаяся аккомодация при артификакии // Вестн. офтальмол. - 1988.-№5.-С.23-26.
 14. Торнтон С.П. Аккомодация с интраокулярной линзой // Московский международный симпозиум по имплантации ИОЛ и рефракционной хирургии. 1-й: Тезисы докладов. - М.-1986.-С.13.
 15. Федоров С.Н., Золоторевский А.В., Бессарабов А.Н., Алиев А-Г.Д. и др. Восстановление зрения у больных сенильными макулодистрофиями методом имплантации сфероприматических ИОЛ // Офтальмохирургия. -1993.-№2.-С.3-8.
 16. Федоров С.Н., Копаева В.Г., Андреев Ю.В., Богдалова Э.Г. и др. Техника лазерной экстракции катаракты // Офтальмохирургия. - 1999.-№1.-С.3-12.
 17. Cimberle M. Surgeon: toric artisan IOL effective against astigmatism // Ocular Surgery News Europe/Asia-Pacific Edition - 6/1/2000.
 18. Hara Ts., Hara T., Yasuda Y. Accomodative intraocular lens with spring action. Part 1. Design and excised animal eye // Ophthalm. Surg.-1990.-Vol. 21.-№2.-P.128-133.
 19. Hardman S.J., Rabinstein M.P., Snead M.P., Haworth S.M. Pseudophakic accomodation. A study of the stability of capsular bag supported, one piece rigid, or soft flexible implants // Br. J. Ophthalmol.-1990.-Vol.74.-№ 1.-P.229-235.
 20. Huber C. Planned myopic astigmatism as a accomodation in pseudophakia // J. Amer. Intraocul. Implant Soc. -1981.-Vol.7.- P.244-247.
 21. Nakazawa M., Ohtsuki K. Apparent accomodation in pseudophakic eyes after implantation of posterior chamber lenses // Am.J.Ophthalmol.-1983.-Vol.96.-№ 4.-P.435-438.
 22. Weghaupt H., Pieh S., Skorpik C. Multifocal intraocular lenses as an alternative in cataract surgery // Wien. Med. Wochenschr. – 1997.-Vol.147.-№12-13, P.298-301.

ФУНКЦИОНАЛЬНЫЕ И АБЕРРОМЕТРИЧЕСКИЕ ПАРАЛЛЕЛИ В ХИРУРГИИ ПЕРВИЧНОЙ ГЛАУКОМЫ

А.-Г.Д. АЛИЕВ, М.И. ИСМАИЛОВ, И.Б. ЯРАХМЕДОВА

ГУ НПО «Дагестанский центр микрохирургии глаза», Дагестанская государственная медицинская академия, г. Махачкала

Причины снижения зрительных функций после хирургического лечения глаукомы различны. В ряде случаев после антиглаукоматозных операций, не вызвавших осложнений и обеспечивших полную компенсацию внутриглазного давления, наблюдается снижение остроты зрения, которое не согласуется с объективным состоянием глаза. Такие состояния, как правило, интерпретируются прогрессированием глаукоматозного процесса [4, 5, 11, 12]. Единичные сообщения посвящены изучению рефракционных нарушений при операциях по поводу глаукомы, однако пути их оптимизации не предлагаются [6, 10, 11, 16].

С целью изучения влияния антиглаукоматозных операций на динамику функциональных и рефракционных показателей нами исследовано 63 глаза у 60 пациентов в возрасте от 51 до 70 лет. На 37 глазах проведена операция - синусотрабекулоэктомия с глубокой склерэктомией и базальной иридэктомией (стандартная технология). На 31 глазу проведена операция - глубокая склерэктомии с базальной иридэктомией по модифицированной нами технологии [2]. Способ реализуется во время выполнения стандартной антиглаукоматозной операции проникающего или непроникающего типа по технологии и с использованием микрохирургического инструментария, разработанного в МНТК «Микрохирургия глаза», и заключается в формировании зоны отсепаровки шириной 1 мм по периметру поверхностного склерального лоскута. При этом узловы швы, накладываемые на поверхностный склеральный лоскут, проходят именно через зону отсепаровки.

На 48 глазах отмечалась глаукома во второй стадии, на 15 глазах - в третьей стадии. Уровень внутриглазного давления до операции колебался от 32 до 38 мм рт. ст. Операции произведены на глазах со смешанной гониоскопической картиной и при открытоугольной глаукоме.

Наряду с традиционным офтальмологическим обследованием (визометрия, тонометрия, рефрактометрия), использовались специальные (топокератометрия, компьютерная видеокератография) и оригинальные методики исследования оптической структуры глаза [1]. Для количественной оценки степени иррегулярности рефракционной структуры роговицы при топокератометрии нами предложен коэффициент иррегулярности астигматизма (КИ), характеризующий отклонение рефракции в точке измерения от усредненного показателя рефракции роговицы.

Средняя острота зрения с оптимальной коррекцией составила до операции ($M \pm \sigma$) $0,70 \pm 0,17$, роговичный астигматизм - $0,53 \pm 0,14$ дптр, КИ - $0,33 \pm 0,09$, абберрометрический показатель - $0,77 \pm 0,22$.

Степень роговичного астигматизма в ее центральной зоне на 7-10 день

после операций проникающего типа по стандартной технологии варьировала от 1,24 до 4,64 дптр, составляя в среднем ($M \pm \sigma$) $2,85 \pm 0,82$ дптр, а при операциях по модифицированной технологии - от 0,43 до 1,51 и ($M \pm \sigma$) $1,51 \pm 0,11$ дптр соответственно. Степень выраженности иррегулярного астигматизма роговицы (КИ) при проникающих операциях по стандартной технологии составила в среднем $1,52 \pm 0,30$, а при операциях по модифицированной технологии - $0,41 \pm 0,31$. Из 37 операций проникающего типа по стандартной технологии в 20 случаях отмечался роговидный астигматизм обратного типа с отклонением главных сечений от вертикали в пределах $\pm 20^\circ$, а в 17 случаях отмечался астигматизм с косым расположением главных меридианов. При операциях по модифицированной технологии в 18 случаях отмечался роговичный астигматизм прямого типа, а в 8 случаях - с косым расположением осей. Динамика этих показателей приведена в таблице 1.

Таблица 1. Динамика функциональных и рефракционных показателей при микрохирургическом лечении глаукомы

Исследованные показатели ($M \pm \sigma$)	до операции	Динамика показателей после операции			
		через 1 нед.	через 1 мес.	через 3 мес.	через 6 мес.
Острота зрения без дополнительной коррекции	$0,60 \pm 0,15$	$0,31 \pm 0,10$	$0,39 \pm 0,12$	$0,43 \pm 0,13$	$0,49 \pm 0,12$
		$0,32 \pm 0,15$	$0,41 \pm 0,11$	$0,60 \pm 0,19$	$0,80 \pm 0,15$
Острота зрения с дополнительной коррекцией	$0,70 \pm 0,17$	$0,51 \pm 0,13$	$0,59 \pm 0,13$	$0,62 \pm 0,14$	$0,66 \pm 0,15$
		$0,55 \pm 0,15$	$0,65 \pm 0,15$	$0,69 \pm 0,16$	$0,82 \pm 0,16$
Роговичный астигматизм, дптр.	$0,53 \pm 0,14$	$2,85 \pm 0,82$	$1,62 \pm 0,51$	$1,56 \pm 0,40$	$1,23 \pm 0,33$
		$1,61 \pm 0,12$	$0,90 \pm 0,24$	$0,83 \pm 0,22$	$0,71 \pm 0,21$
КИ, отн. ед.	$0,33 \pm 0,09$	$1,52 \pm 0,30$	$0,87 \pm 0,15$	$0,60 \pm 0,15$	$0,41 \pm 0,11$
		$0,42 \pm 0,12$	$0,32 \pm 0,09$	$0,28 \pm 0,08$	$0,27 \pm 0,08$
Суммарные аберрации, отн. ед.	$0,77 \pm 0,22$	$1,92 \pm 0,46$	$1,35 \pm 0,38$	$1,21 \pm 0,32$	$0,91 \pm 0,22$
		$0,88 \pm 0,13$	$0,92 \pm 0,26$	$0,88 \pm 0,22$	$0,83 \pm 0,19$

Примечание: верхние цифры в вертикальных столбцах соответствуют показателям при операциях проникающего типа по стандартной технологии, нижние – по модифицированной технологии. Отличие от дооперационных данных статистически достоверно при $P < 0,001$

При операциях по модифицированной технологии отмечалось повышение остроты зрения от 0,87 до 0,98. При операциях по стандартной технологии снижение остроты зрения от 0,87 до 0,76.

Сравнительные видеокератографические исследования при обычной антиглаукоматозной операции проникающего типа и по модифицированной технологии показали, что степень послеоперационного роговичного астигматизма снижается в 1,5-2 раза.

В результате проведенных исследований нами установлено, что снижение функциональных характеристик после антиглаукоматозных вмешательств, помимо других возможных причин, обусловлено индуцированными аберрациями, которые ранее не учитывались и не компенсировались.

Эти данные показывают, что послеоперационный астигматизм и индуцированные хирургической травмой аберрации оптической системы глаза выражены в значительно большей степени при антиглаукоматозных операциях проникающего типа по стандартной технологии, чем при операциях, проведенных по модифицированной технологии.

По нашему мнению, минимизация и профилактика индуцированного обратного астигматизма при выполнении предложенной процедуры обеспечивается более равномерным натяжением поверхностного склерального лоскута во время его шовной фиксации за счет «гашения» избыточных биомеханических сил натяжения в этой зоне.

Учитывая, что оптическая коррекция правильного компонента послеоперационного астигматизма приводит к значительному повышению послеоперационных функциональных показателей (от 25 до 60%), пациентам после проведенного хирургического лечения глаукомы целесообразно проводить тщательное рефракционное обследование и назначение ранней адекватной коррекции послеоперационного астигматизма с целью ускорения функциональной и психологической реабилитации.

Таким образом, предложенная модификация антиглаукоматозной операции является эффективным методом минимизации индуцированного обратного астигматизма при микрохирургическом лечении глаукомы.

Литература

1. Алиев А-Г.Д., Исмаилов М.И., Гаджиева С.М. Способ исследования суммарных аберраций оптической системы глаза. Патент РФ на изобретение RU 2158530 С2 от 10.11.2000. с приоритетом от 19.07.1996.
2. Алиев А-Г.Д., Исмаилов М.И., Гительман Г.Н., Ярахмедова И.Б., Алиев А.Г. Исследование аберраций оптической системы глаза при хирургическом лечении глаукомы // Глаукома. – 2003. - №3. – С.20-23.
3. Иванова Е.С., Зуев В.К., Козлова Е.Е., Узунян Д.Г. Применение митомицина-С при проведении непроникающей глубокой склерэктомии / Современные проблемы офтальмологии: Сб. науч. тр. -Иркутск: ИФ МНТК «Микрохирургия глаза», 1998. - С.122-125.
4. Курышева Н.И. Механизмы снижения зрительных функций при первичной открытоугольной глаукоме и пути ее предупреждения: Автореф. дис. .. д-ра мед.наук. -М., 2001.-47 с.

5. Ловпаче Д.Н. Клинико-иммунологическое прогнозирование и хирургическая профилактика избыточного рубцевания после антиглаукоматозных операций: Автореф. дис....канд. мед. наук. - М., 2000.-25 с.
6. Мачехин В.А. Рефракция глаза у больных глаукомой // Вопросы клинической офтальмологии: Сб. науч. тр., - Куйбышев, 1976.-С.48-51.
7. Сидоров Э.Г., Перчикова О.И., Шмырева В.Ф., Полуторнов А.Л. Применение цитостатиков в качестве противорубцовых средств после антиглаукоматозных операций в детском и молодом возрасте // Вестн. офтальмол. -1992.-№3.-С.5-6.
8. Bindlish R., Condon G.P., Schlosser J.D. et al. Efficacy and safety of Mitomycin-C in primary trabeculectomy (five year follow-up) // Ophthalmology. -2002.-Vol.109.-N.7.-P. 1336-1341.
9. Casson R., Rahman R., Salmon J.F. Long term results and complications of trabeculectomy augmented with low dose mitomycin C in patients at risk for filtration failure // Br. J. Ophthalmol. - 2001.-Vol.85.-P.686-688.
10. Das J.C., Sharma P., Chaudhuri Z., Bhomaj S. A comparative study of small incision trabeculectomy avoiding Tenons capsule with conventional trabeculectomy // Ophthalmic Surg. Lasers. -2002.-Vol.33.-N.I.-P.30-36.
11. Hayashi K., Hayashi H., Oshika T., Hayashi F. Fourier analysis of irregular astigmatism after trabeculectomy // Ophthalmic Surg. Lasers. -2000.-Vol.31.-N.2.-P.94-99.
12. Lachkar Y., Hamard P. Nonpenetrating filtering surgery // Curr. Opin. Ophthalmol. -2002.-Vol.I3.-N2.-P.110-115.
13. Pablo L.E., Ramirez T., Pinilla I. et al. Long-term effects of Mitomycin-C in wound healing: electron microscopy finding // Ann. Ophthalmol. -1996.-Vol.28.-N.6.-P.372-375.
14. Sayyad F.E., Helal M., El-Kholify H. et al. Nonpenetrating deep sclerectomy vs trabeculectomy in bilateral primary open-angle glaucoma//Ophthalmology.-2000.-Vol.107.-P.1671-1674.
15. Suzuki R., Dickens C.J., Iwach A.G. et al. Long-term follow-up of initially successful trabeculectomy with 5-Fluorouracil injections // Ophthalmology. -2002.-Vol.109.-N. 10.-P. 1921-1924.
16. Vernon S.A., Zambarakji HJ. Potgieter F. et al. Topographic and keratometric astigmatism up to 1 year following small flap trabeculectomy (microtrabeculectomy) // Br. J. Ophthalmol.-1999.-Vol.83.-P.779-782.

ЭКСПЕРИМЕНТАЛЬНО-МОРФОЛОГИЧЕСКОЕ ИЗУЧЕНИЕ РЕЗУЛЬТАТОВ СКЛЕРОПЛАСТИКИ БИОЛОГИЧЕСКИ АКТИВНЫМ ТРАНСПЛАНТАТОМ

Л.Д.АНДРЕЕВА, Е.Н.ИОМДИНА, Е.П.ТАРУТТА, Ж.Н.ИВАЩЕНКО,
Г.А.МАРКОСЯН, С.И.ШКУРЕНКО, Н.В.ЕФИМОВА

*Московский НИИ глазных болезней им.Гельмгольца
Всероссийский НИИ синтетического волокна (Тверь)*

Несмотря на несомненные успехи, достигнутые в последние годы в разработке синтетических трансплантатов для склеропластики при прогрессирующей миопии (1, 2, 3, 4, 6), поиск новых материалов, обеспечивающих высокий стабилизирующий эффект склероукрепляющей хирургии, остается актуальной научной задачей. В этом отношении перспективным является создание синтетических материалов нового поколения с заданными биологическими свойствами, в частности, стимулирующими процессы коллагенообразования и улучшающими гемодинамику в оболочках миопического глаза.

В качестве такого пластического материала был предложен трансплантат, представляющий собой трикотажное полотно из полиэфирного волокна с полимерным покрытием на основе сополиамида Е-капролактама и гексаметилендиаммонийадипината, содержащим лекарственный препарат панаксел (патент РФ №2239421 от 10.11.2004). Полиэфирное трикотажное полотно ячеистой структуры позволяет трансплантату выполнять роль конструкционного каркасного материала. Полимерное покрытие фиксирует структуру трикотажа, не позволяет разволокняться краям трансплантата, сохраняет его форму, а также депонирует лекарственный препарат панаксел. Именно этот германийсодержащий препарат на основе селективных штаммов женьшеня, ускоряющий пролиферативно-репаративные процессы в тканях организма, и обуславливает комплексную биологическую активность разработанного трансплантата (5).

Цель работы - экспериментально-морфологическое изучение результатов склеропластики с использованием нового биологически активного синтетического трансплантата, содержащего препарат панаксел.

Материал и методы. Методика проведения операции склеропластики в эксперименте была следующей. После эпibuльбарной анестезии 1% раствором дикаина проводили разрез конъюнктивы и теноновой капсулы длиной 2 мм в верхне-наружном квадранте глазного яблока. На поверхность этого сегмента склеры укладывали трансплантат, который подшивали к склере узловым швом, затем разрез конъюнктивы ушивали и закапывали 0.25% раствор левомицетина. В сроки от 14 дней до 10,5 месяцев оперированные глаза энуклеировали и подвергали морфологическому изучению. Экспериментальный материал (14 глаз кроликов породы «шиншилла») был разделен на 2 серии: 1 серия (контроль) - склеропластика проводилась с использованием трансплантата, не содержащего препарат панаксел; 2 серия (опыт) – для склеропластики использовали транс-

плантат, содержащий панаксел. В работе применяли гистологические и гистохимические методы исследования. Глаза фиксировали в 10% формалине, проводили по спиртам, заливали в парафин. Препараты окрашивали гематоксилин-эозином. Гликозаминогликаны (ГАГ) изучали с помощью реакций с альциановым и толуидиновым синим при различных рН растворов. Проводили среднеарифметический подсчет новообразованных сосудов в одном поле зрения.

Результаты и обсуждение. Через 14 дней после операции наблюдается плотное прилегание трансплантата к склере реципиента. Вокруг трансплантата – асептическая реакция с выраженной макрофагальной инфильтрацией. Среди клеточных элементов отмечены также лимфоциты, гигантские клетки инородных тел и псевдоэозинофилы (нейтрофилы). Соединительнотканная капсула окружает трансплантат со всех сторон, со стороны склеры она значительно тоньше, чем со стороны теноновой оболочки. Капсула имеет двойную структуру - внутренняя часть представлена зрелыми коллагеновыми волокнами, ориентированными параллельно друг другу, и фибробластами различной зрелости, периферия состоит из тонких рыхло и хаотически расположенных волокон. Трансплантат представлен поперечно срезанными нитями, между которыми наблюдаются грануляционная ткань с большим количеством клеточных элементов и новообразованные сосуды. Наряду с этим в центре трансплантата в небольшом количестве определяется зрелая соединительная ткань, состоящая из зрелых утолщенных коллагеновых волокон и фибробластов. По мере образования и развития соединительной ткани в результате деятельности фибробластов тонкие коллагеновые волокна постепенно исчезают, одновременно образуются толстые волокна и пучки, направленность которых определяется функциональной нагрузкой на данный участок ткани. Новообразование и созревание соединительной ткани проходит несколько этапов: рост капилляров, миграция и пролиферация фибробластов, синтез и накопление ГАГ, биосинтез коллагена, фибрилlogenез, созревание коллагеновых волокон. Постепенно грануляционная ткань замещается фиброзной.

Морфологическая картина приживления синтетического трансплантата, содержащего панаксел, была схожей с контролем. Однако образование и созревание соединительной ткани в опыте протекало более активно: фиброзная капсула толще, в центре имплантата новообразованная соединительная ткань более выражена, количество фибробластов увеличено. Сосуды наблюдались в фиброзной капсуле и в новообразованной соединительной ткани, в центре имплантата. В опыте они составляли ≈ 3.5 , в контроле ≈ 2.0 в одном поле зрения. ГАГ обнаружены в новообразованной соединительной ткани, очаги активного накопления - в грануляционной ткани, вокруг нитей трансплантата. Между нитями наблюдаются одноядерные и многоядерные макрофаги, которые очень медленно резорбируют эти нити. Деструкция последних происходит благодаря фагоцитарной активности макрофагов и лизирующей деятельности гигантских клеток инородных тел. Активность этих клеток нарастает по мере увеличения срока пребывания трансплантата и прорастания через его поры соединительной ткани. Вслед за макрофагами в пространство между нитями трансплантата проникают молодые фибробласты, что способствует формированию соединительнотканых структур.

Через 4,5-5 месяцев наблюдается сращение трансплантата со склерой реципиента. Строение окружающей его капсулы аналогично предыдущему сроку наблюдения. Наряду с этим, отмечается большая зрелость коллагеновых волокон во внутреннем слое, большее количество веретенчатых фиброцитов. Воспалительная реакция снижена, количество гигантских клеток инородных тел несколько увеличено. Тонкий слой макрофагов и гигантских клеток инородных тел окружают отдельные полиэфирные волокна. Процесс разрушения последних продолжается. По периферии имплантата некоторые нити окружены самостоятельной фиброзной капсулой. Васкуляризация новообразованной ткани сохраняется, часть сосудов регрессирует. В опыте они составляют ≈ 2.25 , в контроле ≈ 1.5 в одном поле зрения. ГАГ интенсивно накапливаются в молодой неорганизованной соединительной ткани, особенно вокруг нитей. В опыте процессы образования и созревания коллагеновых структур, накопление ГАГ, частичная резорбция нитей протекают интенсивнее, чем в контроле. Фиброзная капсула толще, чем в контроле и чем в предыдущий срок наблюдения.

В отдаленном периоде (через 10-11 месяцев после склеропластики) процессы развития и созревания соединительной ткани, как и в предыдущие сроки, в опыте протекают активнее, чем в контроле. Фиброзная капсула состоит из зрелых коллагеновых волокон и фиброцитов. Воспалительная реакция слабо выражена. Зрелая соединительная ткань занимает большую часть трансплантата, располагаясь между сохранившимися нитями. Однако в центре трансплантата еще наблюдается грануляционная ткань. Количество нитей уменьшено, что связано с частичной их резорбцией макрофагами, которая протекает очень медленно и наиболее выражена по периферии трансплантата. На месте разрушенных нитей наблюдается новообразованная соединительная ткань. В фиброзной ткани уменьшено количество фибробластов по сравнению с коллагеновым матриксом, снижена активность клеток. ГАГ слабо выявляются и в склере реципиента, и в фиброзной ткани, однако вокруг нитей в молодой неорганизованной ткани отмечается их активное очаговое накопление. В ткани, приобретающей фиброзный характер, начинаются инволютивные изменения. В контрольной серии глаз процессы приживления синтетического материала протекают медленнее.

Необходимо отметить, что ни в опытной, ни в контрольной серии не было отмечено повреждающего, раздражающего или токсического воздействия трансплантатов на зрительный нерв и внутренние структуры глаза.

Заключение. Таким образом, морфологические исследования показали, что депонирование препарата панаксел в полимерном покрытии полиэфирного трикотажного трансплантата приводит к интенсификации роста и развития соединительной ткани, что, по-видимому, обусловлено стимулирующим действием данного препарата. Гистологически и гистохимически в опытной серии глаз наблюдались более активная, чем в контроле, макрофагальная реакция, усиленная пролиферация фибробластов, более активный синтез коллагена и ГАГ, ускоренные фибрилlogenез, образование грануляционной ткани и созревание ее в фиброзную. Фиброзная капсула в опыте толще, а зрелая соединительная ткань в центре трансплантата более выражена. Кроме того, во все сроки наблюдения сохранялась более активная васкуляризация, способствующая улучшению пи-

тания склеральной ткани. В результате формировалось плотное сращение трансплантата со склерой, образование единого тканевого комплекса. Полученные результаты позволяют считать весьма перспективным использование разработанных трансплантатов в клинической практике для склероукрепляющего лечения прогрессирующей близорукости.

Литература.

1. Аветисов Э.С., Тарутта Е.П., Иомдина Е.Н., Маркосян Г.А., Лазук А.В., Андреева Л.Д. Укрепление склеры при прогрессирующей близорукости комбинированным переплетенным биodeградирующим - и недеградирующим шовным материалом. Методические рекомендации, Москва, 2001.
2. Андреева Л.Д., Тарутта Е.П., Иомдина Е.Н., Лазук А.В., Маркосян Г.А., Киселева О.А. Морфологические особенности приживления синтетических трансплантатов после склеропластики в эксперименте // Вестн. офтальмол.- 1999, 3, с.15-18.
3. Маркосян Г.А. Укрепление склеры при прогрессирующей близорукости новыми видами синтетических материалов. Дис. канд. мед. наук.-М., 1999, 152 с.
4. Тарутта Е.П., Иомдина Е.Н., Лазук А.В., Маркосян Г.А., Андреева Л.Д. Укрепление склеры новыми видами синтетических материалов // Вестн. офтальмол., 1999, 5, с.8-10.
5. Slepian L.I. Selected strains of Ginseng with Ge-organic compounds and its effects //Proc. 7th Intern. Symp. On Ginseng. Seoul, 1998, p.71-82.
6. Jacob-LaBarre J., McDonald M., Assouline M. Synthetic materials for scleral reinforcement in pathological myopia //Proc. 5th Intern. Conf. on Myopia. Toronto, 1994, 293 p.

УДК 617.754-072.7

ОПЫТ ПРИМЕНЕНИЯ КВАНТИТАТИВНОЙ ПЕРИМЕТРИИ ПРИ ПАТОЛОГИИ ЗАДНЕГО ОТРЕЗКА ГЛАЗА

В.И.БАРАНОВ, А.Н.ЦВЕТКОВ

Курский государственный медицинский университет

При глаукоме, заболеваниях сетчатки и зрительных проводящих путей получаемые периметрические данные являются ведущими, а нередко и единственными симптомами болезни. С тех пор, как в 1553 году Batisto Porto предпринял первые попытки исследовать поле зрения, а через 300 лет Albrecht von Graefe ввел периметрию в клиническую практику, она претерпела значительные изменения и усовершенствования [1,2]. Большой вехой в развитии явился метод статической периметрии, предложенный Sloan в 1939 году [3,4]. Этот метод, значительно усовершенствованный Traquair в 1946 - 48 годах [7], получил название количественной, или квантитативной, периметрии. Он позволил строить трехмерные графики полей зрения, отражающие не только величину патологических дефектов, но их глубину, то есть степень понижения светочувствительности сетчатки. Получаемое объемное изображение поля зрения называют "холмом Traquair", хотя автор классически называл его "островом зрения в океане слепоты" [7]. Эта сложная для клинического применения методика была усовершенствована Tate и Lynn из Техаса в 1977 году [6], а затем адаптирована Н.В.Цветковым и Ю.И.Бельским к условиям отечественных клиник под руководством профессора Д.С.Кроля [5].

Цель работы: разработать способ упрощенной квантитативной периметрии для диагностики и динамического наблюдения при некоторых заболеваниях сетчатки и зрительного нерва.

Материал и метод. Обследовано 24 больных (34 глаза). Из них 21 глаз с макулодистрофией, 5 - с центральной серозной хориоретинопатией, 5 - с острым невритом зрительного нерва, 3 - с ишемической нейропатией зрительного нерва. Все больные были старше 15 лет.

Исследование выполнялось на универсальном проекционном сферопериметре Goldmann (ГДР). Срез холма Traquair строился по меридиану 0 - 180°, проходящий через центр поля зрения (точку фиксации) и диск зрительного нерва.

По данному меридиану световая чувствительность исследовалась стандартными тест-объектами в точках 0°, 5°, 10°, 20°, 30°, 40°, 50°, 60° в носовую сторону и 5°, 10°, 20°, 30°, 40°, 50°, 60°, 70°, 80° – в височную, начиная от меньшего к большему. Сначала регистрировалась чувствительность в точке 0°, затем – в периферических участках. При этом предъявляли тест-объект по возможности в разных точках, чтобы больной не мог предугадать место его появления.

Также исследовалась цветочувствительность сетчатки, с элементами количественного подхода, тест-объектами красного и зелёного цветов, изменяющихся по величине от меньшего к большему.

Поскольку в норме слепое пятно находится между 10° и 20° височной стороны (обычно 12° - 18°), а выбранный метод исследования относится к статическим, то при отсутствии патологии слепого пятна мы не обозначали его на картах и диаграммах и уделяли ему внимание только при патологическом расширении, когда снижалась чувствительность сетчатки в прилежащих к нему точках исследования 10° и 20°.

Обследование каждого глаза занимало около 20 минут, проводилось в одно и то же время суток три раза: при поступлении, в середине лечения (обычно на 4-6 день) и при выписке. При двустороннем поражении исследовался сначала правый глаз, а после получасового перерыва – левый. По завершении практической части рассчитывалось среднее арифметическое всех значений чувствительности в каждой точке. Результат представлял собой среднюю конфигурацию среза холма Traquair по меридиану 0°-180° для каждой нозологии.

Результаты и обсуждение. У больных с центральной серозной хориоретинопатией при поступлении на фоне относительно нормальной чувствительности периферических отделов сетчатки обнаруживалось резкое снижение её в центре, о чём свидетельствовала впадина в точке 0° на срезе холма Traquair. В процессе лечения эта впадина уменьшалась по глубине, а к выписке постепенно превращалась в пик. Это говорит о восстановлении функционального доминирования центральной зоны, чувствительность которой в норме превосходит таковую на периферии. Чувствительность участков, прилежащих к точке 0°, также возрастала, хотя в меньшей степени. Что касается периферических отделов, то, несмотря на то, что они при поступлении не обнаруживали отклонений от нормы, чувствительность их, пусть незначительно, но тоже увеличивалась в процессе лечения из-за улучшения трофики и кровоснабже-

ния не только страдающих центральных участков, но интактных периферических светочувствительных рецепторов, что способствует их более эффективному функционированию.

Срез холма Traquair у больных с макулодистрофией при поступлении характеризовался депрессией в центральной зоне, хотя менее выраженной, чем у больных с центральной серозной хориоретинопатией. Чувствительность периферических отделов была в пределах нормы. За время лечения наблюдался прирост чувствительности в центре, превосходящий таковой на периферии. Увеличение чувствительности в точке 0° происходило в меньшей степени, чем при центральной серозной хориоретинопатии. Скорее всего, это связано с необратимыми дегенеративными процессами, преобладающими в патогенезе макулодистрофии. При выписке центральная зона не доминирует над парамакулярной областью, хотя в некоторых случаях всё же удавалось получить пик холма Traquair. По всей вероятности, это зависело от выраженности патологического процесса у отдельно взятого больного, его давности, степени обратимости и т.п.

В срезе холма Traquair при выписке обращает на себя внимание депрессия в точке 20° височной стороны, что говорит о расширении слепого пятна. Возможно, это обусловлено преклонным возрастом лиц с данной патологией, у которых могли иметься начальные скрытые изменения со стороны диска зрительного нерва.

При остром неврите зрительного нерва срез холма Traquair при поступлении характеризовался глубокой впадиной от 5° с носовой до $30^\circ - 40^\circ$ в височной стороне - результат слияния расширенного слепого пятна с центральной скотомой. Чувствительность периферических отделов сетчатки была снижена равномерно. Такая картина, то есть выраженное нарушение в центральной зоне на фоне равномерно затронутой периферии, объясняется тем, что при данной патологии процесс локализуется внутри зрительного нерва, где проходят волокна папилломакулярного пучка. Поэтому более всего поражается центр и область слепого пятна, а периферические волокна страдают постольку, поскольку находятся в непосредственной близости к очагу воспаления. Механизм их повреждения относится к разряду функциональных и сводится к воздействию распространяющегося на них реактивного отёка, затрудняющего проведение импульса. В пользу этого говорит факт, что уже к 4-6-му дню лечения чувствительность периферических отделов нормализовывалась. Центральный пик также появляется к 4-6-му дню лечения, а вот уменьшение глубины впадины в области слепого пятна идёт значительно медленнее, и даже к выписке чувствительность этой зоны оставалась сниженной. Это можно объяснить тем, что нервные волокна, идущие от этой области, проходили через эпицентр воспаления, и часть из них претерпела необратимые изменения.

Что касается квантитативной периметрии при ишемической нейропатии зрительного нерва, то здесь складывается не вполне ясная картина. Например, непонятно, почему в носовой области и в точке 0° чувствительность при поступлении выше, чем при выписке. Можно предположить, что лечение неэффективно и патологический процесс прогрессирует, нервные волокна продолжают

разрушаться, но тогда как объяснить, что чувствительность снижается не стабильно, а только к 4-6-му дню лечения, после чего начинает повышаться, хотя и не достигает первоначального уровня. Если лечение недостаточно эффективно, то почему уменьшается глубина впадины в области слепого пятна. Такую противоречивость фактов мы в состоянии объяснить только весьма малым количеством случаев (3 глаза), данные которых сильно отличались друг от друга.

Квантитативная периметрия на зелёный и красный цвета при вышеописанных заболеваниях отражает те же положения, что и обычная. Обращало на себя внимание, что квантитативная периметрия на цвета при остром неврите в процессе лечения изменяется плавнее сравнительно с ахроматической. Что касается характеристики самой методики, то она более трудоёмка для больного, особенно, пожилого, – нужно не только увидеть тест-объект, но определить его цвет. Более затруднительна она и для врача – легко трактовать ответ пациента как неверный, когда он зелёный называет "светлым", а красный - "жёлтым", и как быть, если он говорит "зеленоватый", "красноватый", или просто наугад называет цвет. Поэтому приходится не один раз перепроверять ответы в одной и той же точке, что заметно удлиняет исследование, утомляет больного и, как следствие, снижает точность получаемых данных.

Выводы

1. Квантитативная периметрия, осуществляемая на периметре Goldmann, отличается высокой чувствительностью и наглядностью при исследовании центрального и периферического полей зрения.

2. Квантитативная периметрия помогает динамическому наблюдению во время лечения неврита зрительного нерва, макулодистрофии и центральной серозной хориоретинопатии;

3. Вследствие характерных различий, регистрируемых квантитативной периметрией при макулодистрофии и центральной серозной хориоретинопатии в период лечения, возможно применение этого метода в качестве дополнительного дифференциально-диагностического критерия между этими заболеваниями.

Литература

1. Немцев Г.И. Современные способы исследования поля зрения. //Вестн офтальмол., 1973.- No. 4.- С. 87 - 91.
2. Немцев Г.И. Современные способы исследования поля зрения. //Вестн офтальмол., 1977.- No. 1.- С. 82 - .85.
3. Новохатский А.С. Современные методы исследования поля зрения и перспективы их развития. //Офтальмол журн., 1979. - No. 6.- с. 323 - 328.
4. Цветков Н.В., Бельский Ю.И. Карта квантитативной периметрии. //Офтальмол. журн 1987. - No. 2.- С. 123 - 126.
5. Tate GW, Lynn JR: Principles of Quantitative Perimetry: Testing and Interpreting the Visual Field.//New York, Grune & Stratton, 1977.-P.1-336.
6. Traquair HM: An Introduction to Clinical Perimetry. St. Louis, CV Mosby Co, 1949

ФОТОДИНАМИЧЕСКАЯ ТЕРАПИЯ С ПРЕПАРАТОМ «ФОТОДИТАЗИН» В ЭКСПЕРИМЕНТАЛЬНОЙ ОФТАЛЬМОЛОГИИ

Ю.А. БЕЛЫЙ, А.В. ТЕРЕЩЕНКО, П.Л. ВОЛОДИН

*Калужский филиал ГУ МНТК «Микрохирургия глаза» им. акад. С.Н. Федорова,
г. Калуга*

Одним из перспективных направлений в лечении глазных заболеваний, сопровождающихся развитием хориоидальной неоваскуляризации, в настоящее время является использование фотодинамической терапии (ФДТ) [3,8,9,11,12]. Метод позволяет добиться селективной окклюзии новообразованных сосудов при минимальном повреждении окружающих тканей (хориокапилляров, пигментного эпителия и фоторецепторных клеток сетчатки). В основе лечебного эффекта ФДТ лежит избирательность накопления фотосенсибилизирующего агента (фотосенсибилизатора, ФС) в неоваскулярной ткани, который при последующей его активации лазерным излучением с длиной волны, соответствующей максимуму полосы поглощения вводимого ФС, приводит к фототоксическому повреждению эндотелия новообразованных сосудов [2,3,5,8].

На сегодняшний день, потенциальную перспективность для использования в офтальмологии показали несколько фотосенсибилизаторов: бензопорфирин-дериват (BPD-MA, вертепорфин, «Visudyne»); тин-этил-этиопурпурин (SnET2), тексафирин лютеция (Lu-Tex) и моно-L-аспартил хлорин еб (Npeб), находящиеся на различных стадиях экспериментальных и клинических исследований [5,7-9,11-12]. Среди вышеперечисленных только вертепорфин («Визудин») получил разрешение на широкие клинические испытания в лечении хориоидальной неоваскуляризации при возрастной макулярной дегенерации и патологической миопии [11,12].

Однако одним из нерешенных вопросов при проведении ФДТ с препаратом «Визудин» остается непродолжительный характер окклюзии новообразованных сосудов, а также высокий риск фототоксического повреждения фоторецепторов и клеток пигментного эпителия сетчатки, в особенности при повторных сеансах ФДТ [6,8,9].

В этой связи актуальны поиск, разработка и изучение новых фотосенсибилизаторов применительно к офтальмологии.

Целью данного экспериментального исследования явилась оценка возможности применения отечественного фотосенсибилизатора – препарата «Фотодитазин» – для фотодинамической терапии в офтальмологии.

Материалы и методы исследований

Фотосенсибилизатор и система доставки лазерного излучения

В работе использовался новый отечественный фотосенсибилизатор второго поколения на основе производных хлорина еб – водорастворимый препарат «Фотодитазин» (бис-N-метилглюкамоновая соль хлорина еб) (ООО «Вета-

Гранд»). Для данного фотосенсибилизатора характерно наличие мощной полосы поглощения в длинноволновой области видимого спектра (с максимумом – 655 нм в воде и 662 нм в биологических средах); высокая степень чистоты; низкая токсичность, хорошая водорастворимость. Преимуществами данного ФС, в сравнении с другими ФС, также являются: высокий контраст накопления в тканях-“мишенях” в сравнении с интактными тканями и высокая фотодинамическая активность при использовании малых доз; низкая темновая и световая токсичность и быстрая элиминация из организма (в течение 24-36 часов) [2,10].

Офтальмологическая установка для проведения ФДТ включала модифицированную отечественную щелевую лампу (ЩЛ-2Б), оснащенную оптическим адаптером (формирователем пятен), позволяющим фокусировать излучение в пределах от 0,5 до 5 мм и соединенным посредством световода с источником лазерного излучения [1]. Для проведения ФДТ использовался диодный лазер «Ламеда» (ООО «ЭММИ», Москва) с длиной волны лазерного излучения 662нм, соответствующей длинноволновой полосе поглощения фотодитазина.

Фоторегистрация изображений глазного дна экспериментальных животных осуществлялась с использованием диагностической системы «RetCam-130» (США) и фундус-камеры «Canon CF-60UD».

Флюоресцентную ангиографию глазного дна (ФАГ) проводили стандартным методом на фундус-камере «Canon CF-60UD», оснащенной цифровой видеокамерой и системой архивации полученных изображений «САРИ» («ЭКОМ», Санкт-Петербург, Россия). Экспериментальные исследования включали три этапа.

Первым этапом исследований являлось изучение фотоповреждающего (фотодинамического) воздействия лазерного излучения на область интактной сетчатки и ретинальных сосудов экспериментальных животных. Исследование проводилось на 16 кроликах (16 глаз) породы шиншилла. ФС вводился внутривенно болюсно в стандартных дозировках: 0,8-1,0 мг/кг веса животного. Лазерное воздействие осуществлялось транспупиллярно (8 глаз) и транссклерально (8 глаз) через 5-10 минут после введения ФС. Параметры транспупиллярной ФДТ: плотность энергии лазерного излучения – 25, 50, 75, 100, 150 и 200 Дж/см²; экспозиция 80-180 сек; диаметр пятна на глазном дне – 3 мм.

Для транссклерального лазерного облучения использовался световод с наконечником «side-focus» диаметром 1,6 мм (ООО «Полироник», Москва). Плотность энергии: 15, 20, 25, 27, 33 и 40 Дж/см²; экспозиция – 4-12 сек. После ФДТ проводилась фоторегистрация и ФАГ глазного дна подопытных животных.

Вторым этапом исследований явилось создание экспериментальной модели хориоидальной неоваскуляризации путем лазер-индуцированного воздействия на сетчатку кроликов.

Для этого 12 кроликам (24 глаза) проводилась лазеркоагуляция (ЛК) сетчатки в центральной области с использованием аргонового лазера “Coherent radiation” (Novus-2000) (длина волны – 514 нм).

Для формирования хориоидальной неоваскулярной мембраны использовалась модифицированная методика, заключающаяся в последовательном нанесении лазеркоагулятов в центральной области глазного дна (в зоне диаметром

2-3 PD), концентрично от центра к периферии с постепенным уменьшением мощности воздействия [4]. Параметры лазеркоагуляции (ЛК): мощность лазерного излучения от 150 до 300 мВт, экспозиция 0,1-0,2 с, диаметр пятна – от 50 до 100 мк, количество коагулятов – 40-60; расстояние между ними – 2-3 диаметра коагулята.

Третий этап экспериментальных исследований заключался в проведении фотодинамической терапии индуцированной хориоидальной неоваскуляризации.

ФДТ проводилась на 12 глазах (12 кроликов), парные глаза являлись контрольными. Фотодинамическое воздействие на новообразованные сосуды хориоидеи осуществлялось следующим образом. Сначала внутривенно болюсно вводился фотосенсибилизатор (в дозе 0,8-1,0 мг/кг веса), затем, начиная с 5-й минуты от начала введения, проводилось транспупиллярное лазерное облучение области хориоидальной неоваскуляризации, локализованной по данным ФАГ. Параметры лазерного излучения: длина волны – 662 нм, плотность энергии – 25, 50, 75 Дж/см², экспозиция – 60-120 сек., диаметр пятна на глазном дне – 3 мм.

Результаты

При проведении ФАГ экспериментальных животных (через 1 неделю после транспупиллярной ФДТ) были выявлены характерные ангиографические признаки фотоповреждающего воздействия на сосуды хориоидеи и сетчатки, характер и степень выраженности которых находились в прямой зависимости от дозы лазерного излучения. Так, при использовании низкой плотности лазерной энергии (от 25 до 75 Дж/см²) эффекта не наблюдалось.

При увеличении дозы облучения (в диапазоне от 75 до 150 Дж/см²) на ангиограммах были выявлены локальные зоны афлюоресценции с перифокальной гиперфлюоресценцией различной степени интенсивности, что указывало на нарушение хориоидальной перфузии в области воздействия. Сосуды сетчатки над областью воздействия оставались интактными.

Транспупиллярное лазерное облучение с плотностью энергии от 150 до 200 Дж/см² приводило к появлению на глазном дне экссудативных хориоретинальных очагов, соответственно области лазерного воздействия. На ангиограммах в ранние фазы в зоне очага определялась обширная афлюоресцентная зона, в поздних фазах отмечалась выраженная перифокальная гиперфлюоресценция с умеренным нарастанием по интенсивности в ходе исследования. При дозе облучения 200 Дж/см² над экссудативными фокусами наблюдалась характерная «фрагментация» ретинальных сосудов с нарушением кровотока в них. На ангиограмме на протяжении всего исследования наблюдался стойкий дефект заполнения контрастом сосудов сетчатки над очагом.

Полученные офтальмоскопические и ангиографические данные свидетельствовали о наличии индуцированного фототромбоза ретинальных и хориоидальных сосудов в области лазерного воздействия.

При трансклеральной ФДТ изменения на глазном дне наблюдались при плотности энергии свыше 25 Дж/см² (в диапазоне от 25 до 40 Дж/см²) и проявлялись в виде хориоретинальных фокусов, внешне напоминающих лазеркоагуляты. С увеличением плотности энергии отмечалось повышение степени интен-

сивности «лазеркоагулята» на глазном дне. Через 1 неделю в зоне облучения отмечалась неравномерная пигментация, признаки хориоидальной неоваскуляризации отсутствовали.

Экспериментальная модель хориоидальной неоваскуляризации на животных. Через 1 неделю после проведенной ЛК при осмотре глазного дна экспериментальных животных в центральной области определялся плоский хориоретинальный очаг (диаметром - 2-3 PD) с неравномерной пигментацией, отек сетчатки и кровоизлияния в указанной зоне отсутствовали.

В те же сроки на ФАГ наблюдались характерные ангиографические признаки хориоидальной неоваскуляризации с ранним контрастированием новообразованных хориоидальных сосудов и длительной флюоресценцией очага в поздних фазах исследования. Указанные изменения были зарегистрированы в части очага, в которой наносились лазеркоагуляты повышенной мощности.

Фотодинамическая терапия экспериментально индуцированной хориоидальной неоваскуляризации. Непосредственно после проведения сеанса ФДТ на область хориоидальной неоваскуляризации офтальмоскопически видимых изменений ни в одном случае выявлено не было. На следующий день в области воздействия, соответственно локализации хориоретинального очага, отмечалось появление незначительного (локального) отека сетчатки, с последующей его резорбцией в течение 1-2-х недель. Указанные изменения наблюдались при использовании плотности энергии 50 и 75 Дж/см²

Анализ данных ФАГ, проведенной через 1 неделю после ФДТ, позволил установить наличие частичной окклюзии новообразованных хориоидальных сосудов, основываясь на значительном снижении экстравазальной флюоресценции как в ранние, так и в поздние фазы исследования в части очага, подвергшейся фотодинамическому воздействию.

Заключение. В проведенных нами экспериментальных исследованиях получены предварительные результаты, свидетельствующие о потенциальной возможности применения препарата «Фотодитазин» для фотодинамической терапии хориоидальной неоваскуляризации.

Степень клинической эффективности при различных режимах проведения ФДТ с применением указанного ФС еще предстоит оценить. Тем не менее уже на этом этапе экспериментальных исследований можно утверждать о перспективности применения отечественных водорастворимых ФС хлоринового ряда и необходимости проведения дальнейших исследований по оптимизации параметров фотодинамического воздействия.

Литература

1. Белый Ю.А., Терещенко А.В., Каплан М.А., Володин П.Л. и др. Экспериментальная установка для проведения фотодинамической терапии и флюоресцентной диагностики в офтальмологии // Современные методы лучевой диагностики в офтальмологии: Сб. науч. ст. и тезисов по материалам научно-практической конференции (Москва, 1 октября 2004). – М.: Экономика, 2004. – С. 182-184.
2. Каплан М.А., Капинус В.Н., Романко Ю.С. и др. Фотодитазин – эффективный фотосенсибилизатор для фотодинамической терапии // РБЖ. – 2004. – Т.3. – № 2. – С. 51.

3. Родин А.С., Большунов А. В. Результаты ФДТ при субретинальных неоваскулярных мембранах по данным флюоресцентной ангиографии и оптической когерентной томографии // Вестник офтальмологии. – 2003. – № 2. – С. 11-13.
4. Семенов А.Д., Качалина Г.Ф., Ильичева Е.В. Экспериментальная модель субретинальной неоваскулярной мембраны // Актуальные проблемы офтальмологии: Тез. докл. юбилейного симп. – М., 2003. – С. 411-412.
5. Mori K., Yoneya S., Ohta M. et al. Angiographic and histologic effects of fundus photodynamic therapy with a hydrophilic photosensitizer: mono-L-aspartyl chlorin e6 // Ophthalmology. – 1999. – Vol. 106. – P. 1384-1391.
6. Moshfeghi D., Kaiser P.K., Grossniklaus H. et al. Clinicopathologic study after submacular removal of choroidal neovascular membranes treated with verteporfin ocular photodynamic therapy // Am.J.Ophthalmol. – 2003. – Vol. 135. – No. 3. – P. 343-350.
7. Peyman G.A., Moshfeghi D.M., Moshfeghi A. et al. Photodynamic therapy for choriocapillaris using tin-ethyl-etiochlorin (SnET2) // Ophthalmic. Surg. Lasers. – 1997. – Vol. 28. – P.409-417.
8. Puliafito C.A., Rogers A.H., Martidis A., Greenberg P.B. Ocular Photodynamic therapy. – Slack Inc., NJ. – 2002. – 144 p.
9. Schmidt-Erfurth U., Miller J.W., Sickenberg M. et al. Photodynamic therapy with verteporfin for choroidal neovascularization caused by age-related macular degeneration: results of retreatments in a phase 1 and 2 -study // Arch.Ophthalmol. – 1999. – Vol. 117. – P.1177-1187 .
10. Strnadko E.Ph., Ponomarev G.V., Meshkov V.M. et al. The first experience of Photodithazine clinical application for photodynamic therapy of malignant tumors. In Optical Methods for Tumor Treatment and Detection: Mechanisms and Techniques in Photodynamic Therapy IX, T.J.Dougherty, Editor // Proc. SPIE. – 2000. - Vol. 3909. – P. 138-144.
11. Treatment of Age-related Macular degeneration with Photodynamic therapy (TAP) Study Group. Photodynamic therapy of subfoveal choroidal neovascularization in age-related macular degeneration with verteporfin. Two-year results of 2 randomized clinical trials – TAP report 2 // Arch. Ophthalmol. – 2001. – Vol. 119. – № 2. – P. 198-207.
12. Verteporfin in Photodynamic therapy Study Group. Verteporfin therapy of subfoveal choroidal neovascularization in age-related macular degeneration // Am. J. Ophthalmol. – 2001. – Vol. 131. – № 5. – P. 541-560.

УДК 617.764.1-008.811-073

ВОПРОСЫ СТАНДАРТИЗАЦИИ ИССЛЕДОВАНИЙ СЛЕЗНОЙ ЖИДКОСТИ

А.А. БЫСТРЕВСКАЯ, С.Н. ШАТОХИНА, Л.А. ДЕЕВ, В.Н. ШАБАЛИН

Смоленская государственная медицинская академия

Российский НИИ геронтологии МЗ РФ Москва

Изучение морфологической картины жидких сред глаза человека представляет собой новое направление в диагностике офтальмологических заболеваний. В настоящее время получены данные морфологической картины слезной жидкости при различной патологии (1, 2, 3, 4, 5, 6, 7, 8).

Однако авторы не описывают приемы получения слезы, не указывают качество поверхности, с которой контактирует слеза, а эти факторы могут влиять на морфологическую картину слезной жидкости и исказить результаты исследования.

Целью исследования явилась разработка стандартных условий получения образцов слезной жидкости для морфологического анализа.

Материал и методы

Базовой моделью исследования была избрана капля слезной жидкости (СЖ), полученная от 220 здоровых людей: 110 мужчин и 110 женщин в возрасте от 21 до 30 лет (в среднем 22,6). Забор СЖ во всех случаях проводили утром, натощак. СЖ получали различными способами: без стимуляции слезоотделения, с применением механического, биологического и химического раздражителя.

На обезжиренное предметное стекло наносили каплю СЖ в объеме 10-20 мкл, при этом диаметр капли составлял 5-7 мм. Каплю высушивали при различных температурных режимах. Продолжительность периода высыхания (до момента анализа структуры) составляла 18-24 часа.

Результаты и их обсуждение

На 1-м этапе нашего исследования проводили подбор температурного режима перевода слезной жидкости в твердую фазу.

Нами было проведено три серии исследований. СЖ здоровых людей (по 20 проб в каждой группе). СЖ получали без стимуляции слезоотделения.

Исследование проводилось в условиях интервала температуры от +4° до +40°С.

Первая серия выполнялась в условиях комнатной температуры (+18°м–+25° С). При данной температуре при высыхании капли СЖ происходит зональная дифференцировка белковых и солевых веществ, т.н., капля имеет разную толщину слоя в центре и на периферии. При испарении воды происходит неравномерное изменение концентрации растворимых веществ. В «борьбе» за оставшуюся воду соли «выдавливают» органические вещества на периферию капли. При высыхании капли слезной жидкости в ее твердой фазе количественное содержание солей повышается от периферии к центру, а количественное распределение органических веществ имеет обратный порядок.

Вторая серия экспериментального исследования проводилась в условиях термостата (+37°-+40° С). Исследования показали некоторые особенности структурирования СЖ: испарение воды в капле при данной температуре происходило слишком быстро. Это не обеспечивало в полной мере зональной дифференцировки белковых и солевых веществ. Мы считаем, что при быстром испарении воды из капли СЖ, для распределения растворенных веществ по зонам физико-химической активности не хватало времени, из-за чего осмотические и онкотические силы не успевают осуществить полное зональное разделение солевых и белковых веществ.

Третья серия экспериментальных исследований проводилась в условиях более низких температур (+17°-+4° С). В этих условиях процесс испарения воды протекал медленно, и различия результатов действия осмотических и онкотических сил успевали за это время в значительной степени нивелироваться. Зональное распределение осуществлялось в полной мере, однако дегидратация проходила в 3 раза длительнее, чем в первой серии эксперимента.

На 2-м этапе нашего исследования проводилось изучение зависимости структуропостроения СЖ от вида подложки.

От каждого обследуемого (80 человек) получали слезную жидкость без стимуляции слезоотделения в объеме не менее 0,1 мл и помещали в пробирку. Послед осторожного перемешивания жидкости исследовали ее системную ор-

ганизацию методом клиновидной дегидратации. В одинаковых условиях получали фации слезной жидкости на новых специально обработанных предметных стеклах отечественного производства, импортного производства и на пластике тест-карты диагностического набора «Литос-система».

Результаты показали, что наилучшее структуропостроение слезной жидкости наблюдалось на пластике тест-карты «Литос-система». В этих случаях краевая зона фации слезной жидкости имела ровные внешние и внутренние границы, в ней отмечались немногочисленные разнонаправленные трещины.

На 3-м этапе нашего исследования изучалась зависимость структуропостроения СЖ от вида раздражителя.

Брали слезную жидкость у одних и тех же здоровых людей трёхкратно с пятидневным промежутком. Для получения достаточного количества слезной жидкости использовали стимуляцию слезоотделения с помощью воздействия на слизистую оболочку глаза репчатого лука, нашатырного спирта, фильтровальной бумаги. В данном исследовании было взято 80 здоровых – 40 мужчин и 40 женщин в возрасте 21-30 лет. Результаты проведенных исследований показали следующие закономерности.

1. У 33,2% обследованных текстур (внешний вид кристаллических структур) слезной жидкости были однотипными независимо от вида стимуляции слезоотделения.

2. У 66,8% здоровых лиц текстуры слезной жидкости были разнотипными, т.е. в зависимости от того или иного вида раздражителя текстуры отличались по форме или степени насыщенности пигмента.

Выводы

1. Оптимальный диапазон температуры для формирования структурных зон СЖ находился в условиях комнатной температуры в пределах +18°-25° С.

2. Для получения четкой морфологической картины слезной жидкости и правильной интерпретации результатов необходимо использовать в качестве подложки пластиковую тест-карту диагностического набора «Литос-система».

3. У здоровых людей отмечается различное структуропостроение слезной жидкости в зависимости от вида раздражителя. Для объективной оценки морфологической картины слезной жидкости при проведении групповых исследований необходимо использовать один вид раздражителя.

Литература

1. Девяткин А.А. Морфология внутриглазной жидкости при старческой катаракте: Автореф. дис. ... канд. мед. наук. – М., 2003.
2. Девяткин А.А., Шатохина С.Н., Шабалин В.Н. и др. Системная организация внутриглазной жидкости при старческой катаракте // Междунар. семинар по вопросам пожилых «Самарские лекции», 7-й: Материалы докладов и статей. – Самара, 20003. – с. 69.
3. Деев Л.А., Шабалин В.Н., Шатохина С.Н. Морфологическая классификация слезной жидкости различных стадий первичной открытоугольной глаукомы // Морфология биологических жидкостей в диагностике и контроле эффективности лечения: Матер. Всерос. науч.-практ. конф. – М., 2001. – С. 98-100.
4. Егорова Э.В., Иошин И.Э., Шилкин Г.А. и другие. Кристаллографический и иммунологический анализ слезной жидкости у пациентов с осложненной катарактой на единственном глазу // Сб. науч. статей «Современные технологии хирургии катаракты» – М., 2002. – С. 90-95.

5. Назарова Л.О. Структурные методы исследования слезной жидкости в диагностике злокачественных новообразований и воспалительных заболеваний органа зрения: Автореф. дис. ... канд. мед. наук. – М., 2001.
6. Назарова Л.О., Шатохина С.Н., Шабалин В.Н. Структурная организация перекорнеальной пленки в диагностике новообразований органа зрения и орбиты // Съезд офтальмологов России, 7-й: Тез. докл. – М., 2000.- Ч. 2. – С. 118.
7. Прокофьева Г.Л., Можеренков В.П., Абакумова Л.Я. и другие. Значение исследования слезы в ранней диагностике инфицирования при проникающих травмах глаза // Вестн. офтальмологии. – 1994. – № 2. – С. 10-11.
8. Шабалин В.Н., Шатохина С.Н. Морфология биологических жидкостей человека. – М., 2001. – 303 с.

УДК 617.735-002+616.379-008.64]:615.747

ИСПОЛЬЗОВАНИЕ РЕТИНАЛАМИНА У БОЛЬНЫХ С НЕПРОЛИФЕРАТИВНОЙ ДИАБЕТИЧЕСКОЙ РЕТИНОПАТИЕЙ

И.В. ВОРОБЬЕВА, С.А. КОЧЕРГИН, И.Б. АЛЕКСЕЕВ

Российская медицинская академия последипломного образования, г. Москва

В последние годы во всем мире отмечается возрастание заболеваемости сахарным диабетом. Из года в год увеличивается частота диабетической ретинопатии. Проблема лечения ретинопатии остается сложной. Используемые многочисленные медикаментозные средства (эмоксипин, тауфон и др.) не позволяют достичь стойкого эффекта.

Использование пептидных биорегуляторов благоприятно для больных сахарным диабетом, т.к. они обладают регулирующим действием на уровне специализированных клеточных популяций. Они обладают способностью регулировать процессы синтеза белка и межклеточных взаимодействий.

Ретиналамин регулирует процессы метаболизма в сетчатке, способствует улучшению функционального взаимодействия пигментного эпителия и наружных сегментов фоторецепторов, усиливает активность ретинальных макрофагов, оказывает положительное влияние на коагуляционную систему крови (1-6).

Цель: оценка эффективности применения пептидного биорегулятора (ретиналамина) у больных с непролиферативной диабетической ретинопатией.

Материал и методы исследования. Обследование проходило на базе Московской офтальмологической клинической больницы, на кафедре офтальмологии РМАПО. Часть больных проходили лечение в третьем хирургическом отделении, часть наблюдались амбулаторно. В 2004 г. обследовано 23 человека (46 глаз) с сахарным диабетом I типа (3 человека) и II типа (20 человек). Среди больных 6 мужчин и 17 женщин. Давность заболевания от 5 до 12 лет. Возраст больных, находившихся под наблюдением, от 22 до 72 лет. Стадия диабетической ретинопатии устанавливалась в соответствии с классификацией E. Kohner и M. Porta (1991) с учетом критериев ETDRS (Early Treatment Diabetic Retinopathy Study Research Group, 1991). Непролиферативная стадия диабетической ретинопатии была диагностирована у всех пациентов.

Ранее все пациенты получали курсы консервативной терапии (сосудо-расширяющие препараты, ангиопротекторы, противосклеротические препараты по общей схеме).

Все пациенты находились под наблюдением эндокринолога, который обеспечивал строгий контроль биохимических показателей (гликолизированный гемоглобин, сахар крови, креатинин, липиды, анализы мочи) и других клинико-лабораторных исследований органов и систем. Пациенты получали инсулин или таблетированные сахароснижающие препараты.

Всем пациентам вводился препарат полипептидной природы ретиналамин однократно, ежедневно в течение десяти дней. Лечение осуществлялось под контролем остроты зрения, периметрии, контрастной чувствительности, офтальмобиомикроскопии, оценки стереоскопических фотографий глазного дна (семь полей зрения) до и после лечения, флюоресцентной ангиографии, электроретинографии.

Результаты. В результате курса проведенной терапии острота зрения повысилась в среднем на 0,1-0,3, наблюдалась тенденция к рассасыванию кровоизлияний. У всех больных увеличилась контрастная чувствительность. У 52% пациентов обнаружено увеличение волн «В» на электроретинограмме от $428,4 \pm 9,8$ (M \pm m) до $460,9 \pm 12,2$ (M \pm m). По данным ФАГ, у всех пациентов после курса лечения отмечалось уменьшение пропотевания флюоресцеина из сосудов, уменьшение количества микроаневризм в центральных и парацентральных областях глазного дна. Это подтверждалось достоверными данными фоторегистрации глазного дна. Ни у одного больного не наблюдалось аллергических реакций.

Выводы. Воздействуя на процессы межклеточной регуляции, ретиналамин способствует восстановлению и сохранению регуляторных механизмов синтеза белка, что приводит к нормализации гомеостаза, повышению интенсивности защитных функций организма и уменьшению проницаемости сосудов. Усиление активности ретинальных макрофагов приводит к рассасыванию геморрагий, что позволяет повысить зрительные функции. В результате проведенной терапии с применением ретиналамина у 92% больных достигнуто клиническое улучшение различной степени. Данный препарат эффективен при всех типах диабета и хорошо переносится больными. Ретиналамин может быть использован с высокой эффективностью в лечении диабетической ретинопатии.

Литература

1. Глинчук Я.И., Субанбаев З.К., Киселев А.В. // Офтальмохирургия. – 1997. - №2.- С. 68-75.
2. Евграфов В.Ю. Диабетическая ретинопатия, диагностика: патогенез, лечение: Автореф. дис. ...д-ра мед. наук.- М.1996. – 47 с.
3. Иванишко Ю.А. Новая классификация диабетических макулопатий (ДМП), адаптированная к проблематике их лазерного лечения // Евро-Азиатская конф. по офтальмохирургии, 2-я: Тез. докл. – Екатеринбург, 2001. – С. 174-175.
4. Морозов В.Г., Хавинсон В.Х. Пептидные биорегуляторы (25-летний опыт экспериментального и клинического изучения). СПб.: Наука, 1996.– 74 с.
5. Экгарт В.Ф. Диабетическая ретинопатия. Патогенез, клиника и лечение. – Челябинск, - 2001. – 100с.
6. Gass J.D.M. Stereoscopic atlas of macular diseases. Diagnosis and treatment. Vol. 1 – St. Louis – Washington, D.C. – Toronto: The C.V. Mosby Company, 1987. - 453 p.

СПОСОБ ЛЕЧЕНИЯ АТРОФИИ ЗРИТЕЛЬНОГО НЕРВА ПРИ РАССЕЯННОМ СКЛЕРОЗЕ

Т.С.ГУРКО., В.А.МАЧЕХИН., Г.Б.ЗВЕГИНЦЕВА

Тамбовский филиал ГУ МНТК «Микрохирургия глаза» имени академика С.Н. Федорова, г.Тамбов

Атрофия зрительного нерва является одной из самых частых причин слабости зрения и инвалидизации людей различного возраста. За последнее десятилетие уровень инвалидности вследствие АЗН различного генеза возрос в два раза (Рогаткина Е.В., 1997). В настоящее время в социальной реабилитации нуждаются 98% инвалидов по зрению с АЗН (Либман Е.С., 1996).

К сожалению, данное заболевание трудно поддается лечению, требует комплексного подхода и участия различных специалистов. Среди причин, вызывающих атрофию зрительного нерва, почти половину составляют заболевания центральной нервной системы, из них, по данным различных авторов, на долю рассеянного склероза (РС) приходится от 45-70 % атрофий.

Несмотря на многолетние исследования, причина возникновения рассеянного склероза неизвестна. Согласно современным представлениям, в основе патологического процесса лежат воспалительные и аутоиммунные реакции с разрушением миелина (демиелинизацией) нервных волокон.

Хотя этиология и патогенез РС до конца не изучен, для его лечения применяются различные методы: гормонотерапия, препараты β -интерферона, цитостатики, различные экстракорпоральные методы, симптоматическая терапия. Широко распространена и физиотерапия при лечении атрофии различного генеза, в частности магнитотерапия. Лечебный эффект магнитных полей при заболеваниях нервной системы обусловлен подавлением тонуса симпатической нервной системы, улучшением тканевого кровотока, микроциркуляции, возрастанием скорости проведения возбуждения по моторным волокнам. Выявлено противоотечное, иммуномодулирующее и обезболивающее действие магнитных полей.

Цель исследования: разработка методики лечения пациентов с частичной атрофией зрительного нерва (ЧАЗН) при РС с использованием монотерапии магнитным полем.

Материал и методы. Пролечен 31 пациент в возрасте от 24 до 53 лет, средний возраст 40,1 года, среди них 21 женщина и 10 мужчин. Всем пациентам поставлен диагноз рассеянного склероза цереброспинальной формы с различным течением. Диагноз подтвержден МРТ, длительность заболевания составляла от 10 месяцев до 18 лет.

Нейроофтальмологическое обследование включало: определение остроты зрения, компьютерную периметрию, поля зрения на белый, красный, зеленый цвета, офтальмоскопию, доплерографию, исследования глазного дна с помощью линзы Гольдмана, выявление глазодвигательных нарушений, регистрацию

зрительно-вызванных потенциалов, которые помогали обнаружить субклиническую стадию патологического процесса в непораженном зрительном нерве.

У всех пациентов диагностирована нисходящая ЧАЗН, у 60% в анамнезе был острый ретробульбарный неврит. Атрофию зрительного нерва сопровождали и глазодвигательные нарушения: у 90% пациентов - дискоординированные движения глазных яблок, у 70 % -нистагм (вертикальный, горизонтальный, с ротаторным компонентом), в 50 % случаев - недоведение глазных яблок кнутри и кнаружи. У всех пациентов была ослаблена конвергенция. Пациенты находились в различных стадиях РС, но всех беспокоили головокружение, шаткость походки, тремор в конечностях, парестезии.

Лечение магнитным полем проводилось как монотерапия. Для этой цели использовался специально разработанный магнитостимулятор, представляющий собой аппаратно-программный комплекс, создающий импульсное переменное магнитное поле.

Конструкция индуктора переменного поля позволяет одновременно воздействовать на лобную, височные и затылочную области головного мозга.

Для лечения применялись следующие параметры:

- 1-й сеанс - 9 мТл;
- 2-й сеанс - 12 мТл при хорошей переносимости первого сеанса;
- 3-й и последующие сеансы -15 мТл.

Продолжительность каждого сеанса составляла 10 минут, лечение проводилось ежедневно приблизительно в одно и то же время.

Результаты. Пациенты получали от 10 до 20 сеансов, положительный эффект наблюдался на 5-7 сеанс лечения. В ходе лечения проходило двоение, уменьшался нистагм, отмечалось некоторое повышение остроты зрения, становились ярче цвета, восстанавливалась координация движений, улучшалось настроение, общее состояние, проходило головокружение. Положительная неврологическая симптоматика подтверждена осмотрами невропатолога и данными миографии, которая проводилась до и после лечения. Побочных эффектов и осложнений при лечении не наблюдалось. Полученные результаты представлены в таблицах 1 - 3. В ходе лечения наблюдалось незначительное повышение остроты зрения, расширение границ полей зрения на белый, особенно красный и зеленый цвета (таблица 1), на 40% уменьшилось количество абсолютных скотом, улучшились показатели доплерографии.

Таблица 1. Динамика полей зрения и остроты зрения до и после лечения

Зрительные функции	До лечения ($\pm m$)		После лечения ($\pm m$)	
	Красный цвет	Зеленый цвет	Красный цвет	Зеленый цвет
Поле зрения (n=62)	145,5 \pm 2,5	115,1 \pm 2,2	190 \pm 2,0 P<0,001	151 \pm 1,5 P<0,001
Острота зрения (n=62)	0,63 \pm 0,08		0,7 \pm 0,09 P>0,05	

Отмечена положительная динамика по ЗВП: наблюдается укорочение времени проведения нервного импульса по папилло-макулярному пучку (компонент P100), увеличение амплитуды компонента N75 – P100, что говорит об увеличении количества функционирующих аксонов, улучшении проведения импульса по зрительному нерву (таблицы 2 и 3).

Примечание:

красный цвет – норма 250 градусов;

зеленый цвет – норма 185 градусов.

Таблица 2. Динамика показателя P100 по зрительно-вызванным потенциалам на паттерн до и после лечения

ЗВП P100 (мс)	До лечения ($\pm m$) (n=62)	После лечения ($\pm m$) (n=62)
P100 < 130	119 \pm 2,0	111 \pm 5,2 P>0,05
P100 > 130	144,6 \pm 3,1	125,2 \pm 2,6 P<0,001

Таблица 3. Динамика амплитуды компонента N75 –P100 по ЗВП до и после лечения

Амплитуда компонента N75 –P100	До лечения ($\pm m$) (n=62)	После лечения ($\pm m$) (n=62)
10-5 мкВ	7,8 \pm 0,045	9,5 \pm 0,31 P<0,001
5-0 мкВ	2,9 \pm 0,44	4,82 \pm 0,2 P<0,001

Примечание. Норма компонента N75-P100 – 10 мкВ; ($\pm m$) – средняя ошибка средней арифметической. P- достоверность разницы.

Закключение. Полученные результаты позволяют сделать вывод об эффективности применения переменного импульсного магнитного поля как монотерапии при лечении пациентов с нисходящей ЧАЗН и глазодвигательными нарушениями при рассеянном склерозе. При лечении магнитным полем наблюдается улучшение неврологической симптоматики, характерной для данного заболевания. Метод лечения в применении прост, атравматичен, доступен для пациентов.

Литература.

1. Томпсон А.Д., Полман К. и др. Рассеянный склероз. Клинические аспекты и спорные вопросы. // С-Петербург.- 2001.-420с.
2. Вейн А.М., Садеков Р.А. и др. Применение магнитной стимуляции при органических психогенных заболеваниях. // Журн. неврологии и психиатрии им. Корсакова. - 1994.- С. 60-62.
3. Галинская Н.Ю. Механизмы лечебного действия магнитотерапии при некоторых заболеваниях нервной системы. // Матер. межрегион. научно-практической конференции. Рязань. - 2001. - С.20 - 22.
4. Гузева В.И., Чухловина М.Л. Рассеянный склероз. - С-Петербург. - 2003.-172с.

5. Ильяш Т.И. Влияние комплексных методов лечения на динамику вызванных потенциалов головного мозга у больных с рассеянным склерозом. // Журн. неврологии и психиатрии им. Корсакова. - 2002. - С. 90-91.
6. Колотова А.И., Зуева О.Д. Нейроофтальмологическая симптоматика рассеянного склероза. // Вест. офтальмол. - 2002. - №2. - С. 34 - 37.
7. Материалы конгресса европейского неврологического общества (Берлин, 22-26 июня 2002 г.) // Неврологический журнал. - 2003. - № 1. - С. 48 - 52.
8. Нероев В.В., Карпова И.З. и др. Пульс-терапия в лечении оптического неврита при рассеянном склерозе. // Вест. офтальмол. - 2003. - №5. - С. 28-30.
9. Романова Е.В. Глазные проявления при рассеянном склерозе. // Вест. офтальмол. - 2002. - №1. - С. 51-52.
10. Столяров И.Д., Бисага Г.Н. и др. Некоторые современные методы диагностики и патогенетической терапии рассеянного склероза. // Неврологический вестник. - 2002. - №2. - С. 65-72.

УДК 617.741-004.1+617.713-089.843

ОКОВИДИТ КАК ЭФФЕКТИВНОЕ СРЕДСТВО В УСКОРЕНИИ РЕПАРАТИВНЫХ ПРОЦЕССОВ В РОГОВИЦЕ ПОСЛЕ ТРАДИЦИОННОЙ ЭКСТРАКЦИИ КАТАРАКТЫ С НАЛОЖЕНИЕМ РОГОВИЧНОГО ШВА

Л.А. ДЕЕВ, В.Ю. ДЕЕВА

Смоленская государственная медицинская академия

Каждое хирургическое вмешательство каким бы щадящим оно не было, является травмой для организма в целом и для глаза в частности. Это в ряде случаев приводит к развитию воспаления и отека структур переднего и заднего отдела глаза (1,4,5,7). Эти пациенты нуждаются в ускорении процессов регенерации, лечении кератопатий, рассасывании помутнений оптических сред и т.д. Для улучшения репаративных процессов в медицине наряду с традиционными (цитраль, 4% раствор тауфона, баларпан в каплях, 20% гель солкосерила, актовегина и т.д.) (3) разрабатываются и используются новые препараты (адгелон (4) оксид азота (2)). Использование данных препаратов сопряжено с определенными трудностями их использования, особенно в ночное время. В последнее время отмечается рост интереса к лекарственным средствам изготовленных из субстанций натурального растительного происхождения, а также к препаратам с трансдермальной доставкой лекарственного вещества.

Целью работы явилось изучение результатов применения отечественного лекарственного трансдермального препарата 1% гель Оковидит у больных после экстракции катаракты.

Материал и методы

Под наблюдением находилось 56 пациентов (32 женщины и 24 мужчины) в возрасте от 67 до 83 лет прооперированных по поводу осложненной катаракты. Всем больным проводилась традиционная экстракция катаракты с имплантацией ИОЛ с наложением роговичного шва 10/0 на рану.

Контрольную группу составили 10 пациентов (7 женщин и 3 мужчин) аналогичного возраста, которым 1 % гель Оковидит не применялся. Им проводилась традиционная консервативная терапия.

Прооперированным больным на следующий день после операции применялось трансдермальное введение 1% геля Оковидита. Лекарственное вещество с помощью специального пластыря накладывали на нижнее веко оперированного глаза перед сном. Это обеспечивало устойчивый продолжительный эффект, дозированное и безболезненное воздействие препарата на репаративные процессы в оперированных глазах. 1 % гель Оковидит применялся в течение 5-6 дней.

Результаты и их обсуждение.

Все больные, которые получали 1% гель Оковидит, уже на следующий день отмечали субъективное улучшение зрительных функций. У них исчезало чувство инородного тела, вызванное швами и операционной раной. В тех случаях, когда отмечался отек роговицы, через 2-3 дня после применения 1% геля Оковидит он проходил. В контрольной группе аналогичные жалобы и ощущения сохранялись до 5 дней.

На наш взгляд, эффект действия препарата 1% гель Оковидит объясняется тем, что во время сна пациенты получали длительное безболезненное и дозированное воздействие лекарственного вещества, что давало устойчивый лечебный эффект в виде уменьшения дистрофических и воспалительных явлений, улучшение зрительных функций, снижение зрительного утомления и способствовало более быстрому заживлению операционной раны.

В то время как больные, не получавшие 1% гель Оковидит, были лишены такой возможности.

В заключение хотелось бы отметить, что препарат хорошо переносится больными и они охотно им пользуются, т.к. он не дает никаких болезненных или неприятных ощущений. Только в одном случае у пациентки после приема 1% геля Оковидит отмечалось покраснение кожи в месте наложения пластыря. На наш взгляд, эта реакция была вызвана не действием препарата, а реакцией на пластырь, с помощью которого его фиксировали к коже века.

Выводы

Полученные результаты свидетельствуют о целесообразности использования 1% геля Оковидит в раннем послеоперационном периоде у больных с осложненными формами катаракты, после проведения традиционной экстракции катаракты с наложением роговичного шва.

Литература

1. Егоров Е.А., Калинин Н.И., Киясов А.П. Новые стимуляторы репаративной регенерации роговицы. – Вестник офтальмологии. – 1999. – № 6. – С. 13-15.
2. Косакян С.М. Влияние оксида азота в газовом потоке на заживление эрозий и проникающих ран роговицы (экспериментальное исследование): Автореф. дис. ... канд. мед. наук. - М., 2002. – 25 с.
3. Морозов В.И., Яковлев А.А. Фармакотерапия глазных болезней: Справочник. – Изд. 3-е, перераб. и доп. – М.: Медицина, 1998. – 336 с.
4. Романова И.Ю. Применение адгелона при травматических поражениях роговой оболочки: Автореф. дис. ... канд. мед. наук. - М., 2004. – 24 с.

5. El-Harazi S.M., Ruiz R.S., Feldman R.M., Villanueva G., Chuang A.Z. Efficacy of preoperative versus postoperative ketorolac tromethamine 0,5 % in reducing inflammation after cataract surgery. // J. Cataract Refract Surg. – 2000. – 26. – 1626-1630.
6. Mohan N., Gupta V., Tandon R., Gupta S.K., Vajpayee R.B. Topical ciprofloxacin-dexamethazone combination therapy after cataract surgery. // J. Cataract Refract Surg. – 2001. – 27. – 1975-1978.
7. Papa V., Milazzo G., Santocono M., Servolle V., Sourdille P., Santiago P., Darondeau J., Cassoux N., LeHoang P. Naproxen ophthalmic solution to manage inflammation after phacoemulsification. // J. Cataract Refract Surg. – 2002. – 28. – 321-327.

УДК 617.735-002+616.379-008.64]:614

СОЦИАЛЬНО-ГИГИЕНИЧЕСКИЕ АСПЕКТЫ ДИАБЕТИЧЕСКОЙ РЕТИНОПАТИИ

Л.А. ДЕЕВ, Н.М. УГНЕНКО, Е.И. КАМАНИН, И.П. КУМЕРДАНК, В.Е. МИКУЛИЧ
*Смоленская государственная медицинская академия.
Смоленская областная клиническая больница.*

Одной из характерных социально-гигиенических и экологических особенностей, присущих современной эпохе, является изменение характера патологии, связанное с изменившейся средой обитания человека и коренными экономическими преобразованиями в стране. Основные изменения в характере патологии заключаются в появлении новых заболеваний, изменении темпов роста распространенности заболеваемости среди населения и соотношения между инфекционной и хронической неинфекционной патологией. Среди различных хронических заболеваний населения они имеют особо важное социально-гигиеническое и экономическое значение не только и даже не столько с их широким распространением, сколько с необратимостью течения и ущербностью для экономики страны в связи с высоким уровнем временной нетрудоспособности, инвалидности, высокой частотой преждевременной смертности. К таким тяжелым заболеваниям относится диабетическая ретинопатия (ДР), являющаяся поздним осложнением сахарного диабета (СД). В экономически развитых странах СД занимает 2-3 место среди всех причин слепоты; является одной из главных причин слепоты населения работающего возраста и составляет 70-80% от всей инвалидности по зрению, обусловленной СД (1-5). Слепота же у больных СД наступает в 25 раз чаще, чем в общей популяции (5).

Целью работы явилось изучение социально-гигиенических аспектов образа жизни больных диабетической ретинопатией и их неспецифическое влияние на риск развития и прогрессирования заболевания.

Материал и методы. Настоящая статья является результатом социально-гигиенического исследования больных, имевших различные стадии диабетической ретинопатии, в возрасте от 15 до 85 лет, проживающих в г. Смоленске. Исследование при сборе информации и разработке специальной программы проводилось поэтапно. На первом этапе методом направленного отбора сформирована выборочная совокупность численностью 1341 человек различных социальных групп. Методом ретроспективного наблюдения провели изучение за-

болеваемости по данным медицинской документации. Основным источником информации на этом этапе служили медицинская карта стационарного больного и карта амбулаторного больного. На втором этапе проводилась объективная оценка состояния здоровья по результатам офтальмологического обследования респондентов в условиях глазных отделений областной клинической больницы, что позволило идентифицировать диабетическую ретинопатию, включая определение стадии заболевания. С этой целью использовались, кроме обычных методов обследования пациентов с заболеванием глаз, ретинографию, флюорисцентную ангиографию сетчатки.

Интервьюирование больных диабетической ретинопатией проводилось в соответствии со специально разработанной анкетой. Карта изучения состояния здоровья взрослого населения, включающая 257 вопросов двух типов: альтернативного типа, предусматривающего ответ «да» или «нет», и вопросы, в которых указаны возможные варианты ответов. Метод анкетного опроса был выбран как наиболее доступный в данной современной ситуации.

Данные, полученные в ходе проведения исследования, были обработаны статистически с помощью программных пакетов EXCEL и SAS и представлены в числовом выражении, что позволило применить критерий достоверности t (Стьюдента) и критерий согласия χ^2 , метод главных компонент многофакторного анализа.

Результаты и их обсуждение

Среди опрошенных женщин было 66,7%, мужчин- 33,3%. Возраст изучаемого контингента представлен от 15 до 85 лет. Из общего числа в возрастной структуре обследованных трудоспособное население составило 58,3% (15-59 лет), возрастная группа 60-74 года – 37,9% и в возрасте старше 75 лет – 3,8%. Существенные различия выявлены среди респондентов разной зависимости при сахарном диабете. Инсулинозависимый тип был установлен в 36,3% случаев в возрастной группе от 15 до 67 лет (в среднем 33,7), инсулинонезависимый в 63,7% в возрасте от 33 до 85 лет (в среднем 61,1). Эти показатели свидетельствуют, что инсулинонезависимый тип СД преобладал в 1,8 раза чаще, чем инсулинозависимый. Статистический анализ полученных результатов позволил по общепринятой международной классификации установить ранжированную структуру по стадиям диабетической ретинопатии (табл. 1).

В своей работе мы руководствовались общепринятой международной классификацией, предложенной Kohner E.M., Porta M., (1992), в которой выделяют следующие стадии диабетической ретинопатии: непролиферативную (НПДР), препролиферативную (ППДР), пролиферативную (ПДР) (таблица 1.).

В социальной структуре изучаемой популяции рабочие составили 24,9%, служащие – 27,6%, предприниматели – 1,5%, пенсионеры – 40,9%, прочие – 5,1%. По виду трудовой деятельности распределение было следующее: рабочие квалифицированного и неквалифицированного труда составили соответственно 12,9% и 17,3%; работники квалифицированного умственного труда – 36,9% и работники, занятые физическим и умственным трудом, – 32,9%.

Структура опрошенных в зависимости от места работы респондентов представляет собой следующую особенность: первое ранговое место занимают

респонденты промышленных предприятий (35,2%), второе – работники просвещения (26,0%) и третье – здравоохранения (23,8%). Работающие строительных организаций и автотранспортных предприятий представляют соответственно 4,7 и 10,3%.

Таблица 1. Распределение больных с диабетической ретинопатией по стадиям заболевания.

СТАДИИ ЗАБОЛЕВАНИЯ	КОЛ-ВО БОЛЬНЫХ	ИЗ НИХ	
		ИНСУЛИНО-ЗАВИСИМЫЕ	ИНСУЛИНОНЕ-ЗАВИСИМЫЕ
1(НПДР)	509	208	301
2(ППДР)	443	164	279
3(ПДР)	389	144	245
ВСЕГО	1341	516	825

Анализ демографической характеристики семей позволил выявить структуру семейного положения. Одинокие лица составили 9,8%, неполные семьи с одним из супругов – 27,1%, нуклеарные семьи – 91,6%.

Двухдетные семьи достоверно чаще встречались (56,1%) по сравнению с одноплетными (22,8%) и трехдетными (14,3%). Незначительную долю представляют бездетные семьи (6,8%).

Большинство респондентов удовлетворены своей семейной жизнью (62,1%). Из них 20,3% лиц считают свою семью весьма благополучной. Семейной жизнью неудовлетворены 5,1% респондентов и полагают, что ближайшей перспективе улучшения внутрисемейных отношений не произойдет.

При анализе генеалогических результатов исследования установлена распространенность СД у родственников больных 1 и 2 категорий. Данные показывают зависимость частоты заболевания от категории родства: чем ближе родство к пробанду, тем выше уровень заболеваемости среди них. Уровень отягощенности выше по мужской линии (27,1%) по сравнению с женской (5,6%).

В настоящее время ДР относится к неизлечимым заболеваниям и основой профилактики и лечения её является оптимальная компенсация углеводного обмена – стабильное поддержание уровня гликемии, максимально приближенного к уровню её у здоровых людей (3,9-6,7 ммоль/л перед едой и менее 10ммоль/л- после еды), что сохраняет жизнь и жизнеспособность.

Здоровая, хорошо сбалансированная пища, составленная преимущественно из свежих, цельных продуктов, обеспечивает сохранение здоровья в целом, одновременно снижает количество поздних осложнений у больных с СД, повышает психическое и физическое благополучие, т.е. качество жизни.

Анализ данных самооценки качества питания, контингента больных ДР показывает, что у 9,1%- из них соответствует диетическим рекомендациям; у 17,3% - хорошее, у 71,2%- удовлетворительное, и только 2,4%- респондентов оценили качество своего питания как «ниже удовлетворительного». Из приведённых данных видно, что качество питания не вызывает озабоченности у

26,4% больных ДР. В то же время на вопрос: «Знаете ли Вы о диабетическом витамине?» - 83,7% респондентов ответили отрицательно.

Особенностью сложившегося качества питания у больных является сравнительно широкое использование неполноценных для диабетиков продуктов питания: полуфабрикатов, перегруженных очищенной пшеничной мукой, частично гидрогенизированных растительными маслами, консервантами, искусственными приправами и красителями.

На вопрос о перспективах улучшения качества питания положительно ответили только 16,4% респондентов, т.е. каждый шестой респондент.

Представленные выше результаты исследования социально-гигиенических аспектов диабетической ретинопатии позволяют сделать следующие выводы;

1. Инсулинонезависимый тип сахарного диабета встречается в 1,8 раза чаще, чем инсулинонезависимый.

2. Качество питания не вызывает озабоченности только у 26,4% больных диабетической ретинопатией.

3. Перспективу улучшения качества питания имеет только 16,4% респондентов.

4. Рассматриваемые медико – социальные факторы, формирующие образ жизни больных ДР, оказывают неспецифическое влияние на риск развития ДР комплексно, являясь взаимосвязанными и взаимообусловленными.

5. Наиболее значимым блоком факторов риска в возникновении ДР в настоящее время являются социально-гигиенический и социально- психологический комплекс. Несомненно, в обозримой перспективе сравнительная значимость рассматриваемых блоков факторов риска будет изменяться в связи с происходящим реформированием здравоохранения, внедрением в практику здравоохранения современных высокоэффективных медицинских технологий, социально-экономическим развитием страны.

6. Значимость рассматриваемых первичных факторов риска и их блоков в развитии ДР не выходит выше среднего уровня, что обусловливается неспецифическим их влиянием на патогенетические механизмы ДР.

Литература

1. Астахов Ю.С, Шадричев Ф.Е., Лисочкина А.Б. «Лазер-коагуляция сетчатки при лечении диабетической ретинопатии». -РМЖ.-2000.- Том 1,-№ 1.
2. Ассад Махамед «Скрининг и лечение больных с диабетической ретинопатией». –Минск-Белорусский офтальмологический журнал.
3. Брончевский С.Л., Брончевская С.Я. Эпидемиология и проблемы диспансеризации больных диабетической ретинопатии в Самарской области. Избранные вопросы офтальмологии № 2,- Самара, -1994.- С.- 74-76.
4. Бирич Т.А., Ассад Махамед. Скрининг диабетической ретинопатии на рубеже нового XXI столетия . БГМУ Информация.-БМЖ.- № 1.-2003.
5. National Society to Prevnt Blindness. Operational research. Department. Vision Problems in the U.S.: sxaxistical analysis, - Neu York: National Society fo Prevent Blindness. 1980, -p.-1-46).
6. Kohner E.M., Porta M. Screening for diabetic retinopathy in Europe: a field guide-book. London.- 1992.p.51

МОДИФИЦИРОВАННАЯ ДИОДНАЯ ТРАНССКЛЕРАЛЬНАЯ ЛАЗЕРНАЯ ЦИЛОКОАГУЛЯЦИЯ В ЛЕЧЕНИИ ПЕРВИЧНОЙ ОТКРЫТОУГОЛЬНОЙ ГЛАУКОМЫ

Е. А. ЕГОРОВ, М. И. ПРОКОФЬЕВА, Д.В. КАЦ, Э. М. КАСИМОВ, А. АХМЕДОВА.

Российский государственный медицинский университет, г. Москва.

Азербайджанский институт глазных болезней им. акад. З. А. Алиевой г. Баку.

В настоящее время разработка новых эффективных методик лечения глаукомы продолжает сохранять свою актуальность. Чётко прослеживаются две основные тенденции: совершенствование методик, направленных на достижение стойкой нормализации офтальмотонуса и разработка способов коррекции нарушений метаболизма зрительного нерва и сетчатки, что имеет огромное значение в лечении глаукомной оптической нейропатии.

Применение диодной транссклеральной лазерной цилокоагуляции (ДТЛЦК) позволяет добиться нормализации офтальмотонуса у пациентов с далеко зашедшей и терминальной первичной открытоугольной глаукомой (1,3). Однако, по данным авторов используемая методика ДТЛЦК не оказывает заметного влияния на течение глаукомной оптической нейропатии (ГОН) и, соответственно, на состояние зрительных функций оперированного глаза.

Цель работы

Разработка методики модифицированной ДТЛЦК, сочетающей в себе как выраженный стойкий гипотензивный эффект, так и положительно влияющей на зрительные функции у больных с первичной открытоугольной глаукомой (ПОУГ).

Материалы и методы.

Техника проведения модифицированной ДТЛЦК (патент РФ № 2149616 от 27.05 2000)

Парабульбарная анестезия и акинезия проводилась по стандартной методике. В 3-5 мм от лимба концентрично на 220-270 градусов наносились 22-25 лазерных коагулятов с помощью офтальмохирургического диодного лазера АЛОД-01-«АЛКОМ», световод которого располагался перпендикулярно к поверхности глазного яблока. Режим работы лазера: длина волны 810 мкм, мощность от 1.2 Вт, диаметр фокального пятна 200 мкм, экспозиция 3.0 сек. При работе с лазером используются защитные очки. Операция разработана на основании стандартной ДТЛЦК, предложенной авторами (2). Основным отличием предложенной нами модификации от существующих ранее операций является более периферическое воздействие на цилиарное тело инфракрасным излучением (3-5 мм от лимба против 1-1.5 мм). При этом лазерные коагуляты захватывают, кроме цилиарной короны и плоскую часть цилиарного тела.

Всего было прооперированно 54 пациента (54 глаза), из них 35 больных (35 глаз) с терминальной стадией ПОУГ составили 1-ую группу; 15 больных (15 глаз) с далеко зашедшей стадией ПОУГ составили 2-ую группу; в 3-ю группу вошло 4 пациента (4 глаза) с развитой стадией глаукомы. Офтальмотонус в 1-й

группе составлял 56 ± 2.9 мм рт ст, во 2-й группе – 36.2 ± 3.4 мм рт ст, в 3-ей – 31.7 ± 2.4 мм рт ст. Острота зрения в 2-ой группе варьировала от 0.01 до 0.04, в 3-й группе составляла 0.2 – 0.8, в 1-й группе визус равнялся нулю. Пациенты во всех группах получали медикаментозную терапию: 3-х разовые инстилляции 1% раствора пилокарпина и 2-х разовые инстилляции 0,5% раствора тимолола малеата, кроме этого, трое больных из 1-й группы получали 2-х разовые инстилляctions 0.004% раствора траватана, однако максимальный гипотензивный режим не приводил к компенсации офтальмотонуса.

Всем пациентам проводилось определение остроты зрения по стандартной методике, измерение офтальмотонуса выполнялось с помощью бесконтактного пневмотонометра «NIDEK NT-1000», для определения полей зрения использовался автоматический сферопериметр «Периком» с программой обследования «Глаукома» до и после проведения модифицированной ДТЛЦК по вышеописанной методике.

Результаты работы

После проведения модифицированной ДТЛЦК ВГД в 1-й группе составило 21.2 ± 2.4 мм рт ст. Во 2-й группе офтальмотонус нормализовался и составил 17.7 ± 1.9 мм рт ст, отмечалось расширение периферического поля зрения на 10^0 от исходного с назальной стороны, острота зрения повысилась в среднем на 0.03. В 3-й группе также отмечались нормализация ВГД $16.7 \pm 2,8$ мм рт ст, расширение границ периферического поля зрения на $15-20^0$ от исходного с назальной стороны и повышение остроты в среднем на 0.2.

Лазерное воздействие переносилось пациентами удовлетворительно. В раннем послеоперационном периоде у 2 больных (2 глаза) выявлялась гифема, у 4 больных (4 глаза) - иридоциклит. На фоне послеоперационной противовоспалительной терапии (кортикостероиды местно, нестероидные противовоспалительные препараты местно и перорально) осложнения полностью купировались. В послеоперационном периоде гипотензивная терапия сохранялась в полном объёме.

Заключение

Таким образом, предложенная модифицированная ДТЛЦК позволяет достичь стойкой компенсации офтальмотонуса и обладает лечебным воздействием на ГОН, проявляющемся в улучшении зрительных функций. Хорошая переносимость лазерного вмешательства пациентами, лёгкое послеоперационное течение, незначительный процент осложнений дают возможность проводить операцию в амбулаторных условиях, сокращая пребывания больного на больничном листе до 2-3 дней.

Литература

1. Бакуткин В.В., Васильева Т.В. // Новые лазерные технологии в офтальмологии: Мат. науч. конф.- Калуга, 2002.-С.21-22.
2. Волков В.В., Качанов А.Б. // Офтальмол. журнал.-1993.-№ 5-6.-С.274-277.
3. Качанов А. Б. Дiod-лазерная трансклеральная контактная циклокоагуляция в лечении различных форм глауком и офтальмогипертензий, Автореферат диссертации к.м.н.- Москва – 1995

СРАВНИТЕЛЬНЫЙ АНАЛИЗ ДИНАМИКИ ОФТАЛЬМОТОНУСА И ЗРИТЕЛЬНЫХ ФУНКЦИЙ ПРИ ИСПОЛЬЗОВАНИИ РАЗЛИЧНЫХ МЕТОДОВ ЛЕЧЕНИЯ ПЕРВИЧНОЙ ОТКРЫТОУГОЛЬНОЙ ГЛАУКОМЫ

Е. А. ЕГОРОВ, Д.В. КАЦ, М. И. ПРОКОФЬЕВА, Э. М. КАСИМОВ, А. АХМЕДОВА.

Российский государственный медицинский университет, г. Москва.

Азербайджанский институт глазных болезней им. акад. З. А. Алиевой, г. Баку.

Повышенное внутриглазное давление (ВГД) является основным фактором развития первичной открытоугольной глаукомы (ПОУГ) и ведущим патогенетическим фактором, вызывающим повреждения зрительного нерва и ухудшение зрительных функций. В связи с этим основные методы лечения глаукомы (медикаментозные, лазерные и хирургические воздействия) направлены на снижение офтальмотонуса (1,2). Разработка новых эффективных методик лечения глаукомы продолжает сохранять свою актуальность и в настоящее время.

Цель работы

Провести сравнительный анализ динамики ВГД и зрительных функций при хирургическом, лазерном и медикаментозном лечении ПОУГ.

Материалы и методы

Все пациенты были поделены на основную и контрольную группы. В основную группу вошли 54 пациента (54 глаза) с развитой и далекозашедшей стадиями глаукомы с высоким и умеренно повышенным ВГД. Всем пациентам проводилась модифицированная диодная транссклеральная лазерная циклокоагуляция (МДТЛЦК) по предложенной нами методике (патент РФ № 2149616 от 27.05 2000). Контрольная группа состояла из двух подгрупп: 1-ю подгруппу составили 63 человека (63 глаза) с далеко зашедшей стадией глаукомы, из них 31 больной (31 глаз) с умеренно повышенным ВГД и 32 больных (32 глаза) с высоким ВГД. Всем пациентам проводилась субсклеральная синусотомия с термотрабекулоспазмом с применением митомицина С (ССТ). Во 2-й подгруппе 101 больной (101 глаз) из них 34 больных (34 глаза) - с развитой стадией и умеренно повышенным ВГД, 67 человек (67 глаз) - с далеко зашедшей стадией, из них 32 больных (32 глаза) - с умеренно повышенным ВГД и 35 больных (35 глаз) – с высоким ВГД. Назначалась гипотензивная терапия: 2-х - разовые инстилляции раствора тимолола малеата 0.5% и 3-х - разовые инстилляции раствора пилокарпина 1%.

Всем пациентам проводилось определение остроты зрения по стандартной методике, измерение офтальмотонуса проводилось с помощью бесконтактного пневмотонометра «NIDEK NT-1000», для определения периферического поля зрения (ППЗ) использовался автоматический сферопериметр «Периком» с

программой обследования «Глаукома» до и после проведения лечения. Срок наблюдения составил 18 месяцев.

Результаты работы

При сравнении офтальмотонуса у пациентов, страдающих ПОУГ в развитой стадии с высоким ВГД, после проведения МДТЛЦК уровень офтальмотонуса в ранний период наблюдения снизился в среднем на 15.6 ± 1.43 мм рт. ст. (48.2%), а в конце исследования - на 14.9 ± 1.56 мм рт. ст. (46.0%). Исследование группы больных, получающих гипотензивную терапию, показало, что в ранний период наблюдения ВГД снизилось в среднем на 14.6 ± 1.28 мм рт. ст. (42.0%), а в конце исследования - на 13.7 ± 1.32 мм рт. ст. (43.2%).

У пациентов, страдающих ПОУГ в далеко зашедшей стадии с умеренно повышенным ВГД после проведения МДТЛЦК, ВГД в ранний период наблюдения снизилось в среднем на 8.9 ± 1.12 мм рт. ст. (32,7%), а в конце исследования - на 7.5 ± 0.96 мм рт. ст. (29.9%). У больных, которым была проведена ССТ с митомицином ВГД в ранний период наблюдения снизилось, в среднем, на 7.3 ± 1.12 мм рт. ст. (29.3%), а в конце наблюдения - на 6.5 ± 0.86 мм рт. ст. (26.1%). Исследование группы пациентов, получающих гипотензивную терапию, показало, что в ранний период наблюдения ВГД снизилось в среднем на 6.9 ± 0.84 мм рт. ст. (28.0%), а в конце исследования - на 6.4 ± 0.89 мм рт. ст. (26.0%).

При сравнении офтальмотонуса у пациентов с ПОУГ в далеко зашедшей стадии с высоким ВГД после выполнения МДТЛЦК офтальмотонус в ранний период наблюдения снизился в среднем на 15.2 ± 1.48 мм рт. ст. (46.2%). У пациентов, которым была проведена ССТ с митомицином, ВГД в ранний период наблюдения снизилось в среднем на 14.4 ± 1.52 мм рт. ст. (44.7%), а в конце исследования - на 13.8 ± 1.39 мм рт. ст. (42.8%). Исследование группы больных, получающих гипотензивную терапию показало, что в ранний период наблюдения ВГД снизилось в среднем на 13.6 ± 1.47 мм рт. ст. (42.0%), а в конце исследования - на 13.9 ± 1.37 мм рт. ст. (43.2%).

У пациентов, страдающих ПОУГ в развитой стадии с высоким ВГД, после выполнения МДТЛЦК острота центрального зрения в раннем периоде наблюдения увеличилась в среднем на 0.14 ± 0.01 единиц, а в конце - на 0.12 ± 0.01 единиц. При исследовании контрольных групп больных показатели остроты зрения не изменялись. При сравнении центрального зрения у пациентов, страдающих ПОУГ в далеко зашедшей стадии с умеренно повышенным ВГД, после проведения МДТЛЦК, в раннем периоде наблюдения острота зрения увеличилась в среднем на 0.1 ± 0.02 единицу, а в конце исследования - на 0.08 ± 0.01 . Изменение остроты зрения в контрольных группах при исследовании не наблюдалось. У пациентов, страдающих ПОУГ в далеко зашедшей стадии с высоким ВГД после применения МДТЛЦК острота центрального зрения увеличилась в среднем - на 0.09 ± 0.01 единиц, а в конце исследования - на 0.06 ± 0.01 единиц.

У пациентов с ПОУГ в развитой стадии с высоким ВГД после выполнения МДТЛЦК общее количество скотом в ППЗ в раннем периоде наблюдения

уменьшилось в среднем - на 46.9%, а в конце исследования - на 46.3%. В ходе медикаментозного лечения общее количество скотом в раннем периоде наблюдения уменьшилось в среднем - на 8.4%, а в конце исследования - на 9.3%, что может объясняться фактором декомпрессии зрительного нерва.

При сравнении ППЗ у пациентов с ПОУГ в далекозашедшей стадии с умеренно повышенным ВГД после проведения МДТЛЦК общее количество скотом в раннем периоде наблюдения уменьшилось в среднем - на 39.2%, а в конце исследования - на 43.4%. У пациентов, которым была проведена ССТ с митомицином, в раннем периоде наблюдения общее количество скотом уменьшилось в среднем - на 9.2%, а в конце исследования - на 10.5%. После гипотензивной терапии общее количество скотом в ППЗ раннем периоде наблюдения уменьшилось в среднем - на 9.6%, а в конце исследования - на 9.1%, что объясняется декомпрессией зрительного нерва. У пациентов с ПОУГ в далеко зашедшей стадии с высоким ВГД при сравнении ППЗ после проведения МДТЛЦК общее количество скотом в раннем периоде наблюдения уменьшилось в среднем - на 42.6%, в конце исследования - на 46.6%. После проведения ССТ с митомицином общее количество скотом в ППЗ уменьшилось в среднем - на 7.7%, в конце исследования - на 9.2% за счёт декомпрессии зрительного нерва.

Заключение

Таким образом, после проведения МДТЛЦК компенсация ВГД является стойкой и продолжительной, а уровень понижения офтальмотонуса более низким, чем в контрольной группе. Положительное влияние на центральное зрение выражено только в основной группе после проведения МДТЛЦК, хотя ВГД после лечения в обеих группах соответствует норме. Значимое уменьшение количества скотом также имеет место в основной группе, где проводилась МДТЛЦК.

Полученные результаты свидетельствуют о том, что МДТЛЦК не только влияет на ВГД, снижая его, но и оказывает положительный эффект на течение глаукомной оптической нейропатии.

Литература

1. Краснов М.М. // Микрохирургия глауком. – Москва - 1980.- 248 С.
2. Нестеров А.П. // Глаукома. – Москва – 1995.- 255 С.

УДК 617.751-072.7

ПРИМЕНЕНИЕ ОПТИЧЕСКИХ УВЕЛИЧИТЕЛЕЙ В ЛЕЧЕНИИ АМБЛИОПИИ

Т.С. ЕГОРОВА, Т.П. КАЩЕНКО, И.В. ЕГОРОВА, Е.В. РОГАТИНА

Московский НИИ глазных болезней им. Гельмгольца, г. Москва

Функциональная амблиопия встречается в детском возрасте и обусловлена некорригированной аметропией, страбизмом, анизометропией и депривацией. В медицинской практике выделяют ещё относительную амблиопию, которая может выявляться при органических врожденных и наследственных изме-

нениях глаза (Шамшинова А.М. и соавт., 2002). Относительная амблиопия может развиваться в случаях, когда зрительная работа с мелкими объектами, к примеру, чтение книжного шрифта, хуже видящему глазу недоступна. Исходя из теории многоканальной организации зрительной системы, цветовая, яркостная, частотно-контрастная информация обрабатывается в высших отделах зрительной системы параллельно и независимо друг от друга. (Бертулис А.И., Глезер В.Д., 1990). По данным исследований пространственно-контрастной чувствительности, в сетчатой оболочке и наружных колленчатых телах находятся клетки разного типа, специализированные на обработке высокочастотных и низкочастотных компонентов зрительного восприятия.

Установлено, что эффективность зрительной системы можно повысить, используя в качестве стимула частотно-контрастные решетки с различными угловыми размерами для воздействия на разночастотные механизмы обработки зрительной информации. Эффективным для лечения амблиопии является разработанный Campbell, Watson, Hess (1978) метод с помощью вращающихся частотно-контрастных решеток. Стимуляция амблиопичного глаза контрастными черно-белыми динамически меняющимися рисунками лежит в основе лечебного эффекта прибора «Иллюзион» и некоторых компьютерных программ (Башорун Д.Л., 1991, Белозеров А.Е., 2002). Однако сложность аппаратуры, малодоступность для широкого практического применения в силу высокой стоимости обуславливают продолжение поисков результативных, но в то же время простых, пригодных для лечения в домашних условиях, методов.

Принимая во внимание, что высококонтрастные буквенные знаки в отвлеченном виде представляют собой черные полосы на белом фоне, их также можно рассматривать как стимулы для повышения зрительных функций.

В задачу исследования входило: изучение динамики зрительных функций хуже видящего глаза под влиянием чтения плоскочечатного шрифта, увеличенного для восприятия с помощью оптических средств. При этом учитывалось, что применение увеличителей разной мощности может не только обеспечить чтение текста, но также и менять угловые размеры буквенных знаков, воздействуя, таким образом, на разные частотные каналы зрительной системы.

Исследование было проведено у детей в возрасте 8-14 лет с различными заболеваниями глаз, с остротой зрения хуже видящего глаза ниже 0,2 и с разницей в остроте зрения двух глаз более чем в 1,5 раза. Определяли рефракцию, корригированную остроту зрения вдаль и вблизи, порог чтения, по которому устанавливали оптическую силу увеличителя для чтения учебного шрифта амблиопичному глазу. После выбора оптимального увеличителя (лупы) осуществляли чтение текста в условиях прямой окклюзии. Затем для чтения использовали второй увеличитель, мощность которого превышала первый в 2-3 раза. Зрительная нагрузка назначалась с учетом сохранности зрительных функций и характера офтальмопатологии и была от 10 до 15-20 минут 1-2 раза в день с каждым из увеличителей при условии ежедневных занятий в течение 2-3 месяцев. Контроль за динамикой зрительных функций осуществляли не реже одного раза в 3 месяца по данным визометрии вдаль, вблизи, порогу и скорости чтения, характеру зрения. В случаях повышения остроты зрения в процессе лечения общее время зрительной работы нагрузка могло возрасти, а мощность первого увеличителя соответственно уменьшалась. Добивались, чтобы ребенок

при осмыслении прочитанных слов самостоятельно осуществлял проверку качества восприятия текста.

При анализе результатов лечения в группу были отобраны только те дети, которым в период занятий с оптическими увеличителями не проводили (по ряду причин) другие виды стимулирующей или медикаментозной терапии, способных повлиять на данные исследований. Положительные результаты (повышение остроты зрения в 1,25 раз и выше, скорости чтения на 25% и более, снижение порога чтения) были достигнуты у 14 детей или в 38,9 % случаев. У 5 детей в конце занятий отметили улучшение показателей КЧСМ на 2-4 период/сек. Определенное влияние на эффективность лечения оказывал и субъективный фактор: наиболее значительные результаты были достигнуты детьми, занятия с которыми регулярно проводились под контролем родителей.

Пример 1. Таня С., 9 лет. Диагноз: врожденная патология: афакия после экстракции врожденной катаракты, горизонтальный нистагм, сходящееся косоглазие до 7°, обскурационная амблиопия обоих глаз.

Visus вдаль OD-0,015, sph + 12,0 D- 0,065 с фильтром Ж 1 - 0,08
OS -0,02 с sph + 10,5 D -0,3, с Ж 1 - 0,35

Visus вблизи: OD с sph + 15,0 D + Ж 1 - 0,1 Порог чтения - 24 п.
OS с sph + 13,5 D + Ж 1 - 0,35 Порог чтения - 6 п.

Скорость чтения (СЧ) OD - 105 зн/ мин; OS - 550 зн / мин

Характер зрения - зрение монокулярное с 33 см.

Рекомендована лупа 2,5^x для чтения учебного шрифта правым глазом в течение 10-15 минут, лупа 5^x для продолжения чтения в течение 15 минут 2-3 раза в день. Непрерывная зрительная нагрузка - до 25-30 минут в условиях прямой окклюзии.

Через 3 месяца: Visus вдаль OD с корр.- 0,12, вблизи - 0,15. Скорость чтения 125 зн/ мин. Зрительная нагрузка увеличена на 10 минут с каждой лупой.

Через 6 месяцев: Visus вдаль OD с корр.- 0,17, вблизи - 0,17. Скорость чтения - 185 зн/ мин. Лупа 2,5^x заменена лупой 1,5^x. Зрительная нагрузка до 40-50 мин.

Через 8 месяцев: Visus вдаль OD с корр. - 0,22, OS с корр. - 0,38

Visus вблизи: OD с корр.- 0,23; скорость чтения - 215 зн/мин. ПЧ - 10 п.

OS с корр. 0,38. Скорость чтения 565 зн/мин. Зрение с 33 см одновременное.

Рекомендовано продолжить чтение учебного шрифта в течение 20 - 30 мин с лупой 1,5, и 10-20 минут - с лупой 3,5^x увеличения.

Результат: за время лечения острота зрения вблизи повысилась с 0,1 до 0,23 (в 2,3 раза), скорость чтения с 105 до 210 зн/мин (в 2,05 раза), порог чтения снизился с 24 п. до 10 п.; изменился характер зрения - с монокулярного на одновременное зрение.

Пример 2. Катя Е., 8 лет. Диагноз: врожденная патология: дисплазия зрительного нерва, горизонтальный нистагм, гиперметропия слабой степени, сложный гиперметропический астигматизм.

Visus вдаль OD 0,035 с sph + 0,5 D - 0,04; OS - 0,25

Visus вблизи: OD - 0,05 ПЧ - 36 п.; OS- 0,3, ПЧ - 6 п.

СЧ OD - 85 зн/ мин.; OS - 390 зн/мин. Характер зрения – зрение монокулярное вдаль и с 33 см.

Учитывая очень низкую остроту зрения на OD, назначена лупа 6^x для чтения при прямой окклюзии по 15 -20 минут 2- 3 раза в день.

Через 2,5 месяца: Visus вдаль OD с корр.- 0, 12 ; вблизи- 0,13; ПЧ- 24 п. СЧ - 125 зн/минут Дополнительно назначена лупа 3,5^x для чтения, зрительная нагрузка: по 20 минут с каждой лупой 2-3 раза в день.

Через 3 месяца: Visus вдаль OD- 0,2, вблизи – 0,2, ПЧ- 10 п.; СЧ 160 зн/минут.

Visus OS - 0, 4 ПЧ- 4 п. СЧ - 430 зн/мин.

Результат: за время лечения острота зрения амблиопичного глаза повысилась с 0,05 до 0,2 (в 4 раза), СЧ увеличилась с 85 до 160 зн/мин. (на 88%). Порог чтения снизился с 36 п. до 10 п. Характер зрения вдаль и вблизи не изменился.

Приведенные примеры убеждают в том, что у детей с выраженными органическими нарушениями органа зрения и относительной амблиопией назначение специальной коррекции для чтения текста оказывает в ряде случаев положительное влияние на хуже видящий глаз: повышается острота зрения вдаль и вблизи, улучшается скорость переработки зрительной информации и характер зрения, снижается порог чтения. Предложенный метод тренировки, безусловно, может быть применен и для лечения функциональной амблиопии сильной степени.

Проведенные исследования послужили основанием для разработки «Способа повышения зрительных функций амблиопичного глаза у слабовидящих детей» путем чтения текстов, шрифт которых соответствует порогу чтения амблиопичного глаза в условиях прямой окклюзии с последующим изменением угловых размеров шрифта с помощью увеличительных средств (луп) в 2- 3 раза (приоритет по заявке № 2004104383 от 16.02. 2004 г.)

Применение оптических увеличительных средств создает условия для проведения лечения в домашних условиях, что является оптимальным вариантом для продолжения курса плеопто - ортоптического или медикаментозного лечения, осуществленного в медицинских учреждениях. Простота метода обеспечивает условия для систематического комплексного консервативного лечения, что особенно важно для детей, проживающих в труднодоступных районах и в небольших населенных пунктах.

УДК 617.753-073.8

ЛЕЧЕНИЕ ГНОЙНОГО КОНЪЮНКТИВИТА НАТРИЯ ГИПОХЛОРИТОМ

А.И. ЕРЕМЕНКО, Э.А. ПЕТРОСЯН, З.Ж., АЛЬ РАШИД, С.Г. ГУБАЗ

Кубанская государственная медицинская академия, г.Краснодар

Растущая в последние годы антибиотикорезистентность микрофлоры, снижение механизмов общей и местной защиты затрудняют лечение ряда гнойно-воспалительных заболеваний глаз. Поэтому, оправданным является поиск новых антимикробных средств, применение которых с первых часов поступле-

ния больного в стационар до получения сведений о возбудителе гнойной инфекции и его чувствительности к антибиотикам способствовало бы повышению эффективности их лечения.

В этом плане наше внимание привлек натрия гипохлорит (НГХ), который относится к дезинфицирующим, антисептическим и противомикробным препаратам широкого спектра действия и активен в отношении грамположительных и грамотрицательных бактерий (в т.ч. синегнойной и кишечной палочек), большинства патогенных грибов, простейших, вирусов. Постановлением фармакологического комитета МЗ России от 09.07.92 (Протокол № 12) препарат 0,06% натрия гипохлорит разрешен для медицинского применения.

В экспериментальном исследовании, проведенном нашим в 2003 году А.И. Еременко, Э.А. Петросяном и З.Ж. Аль Рашидом, установлено, что НГХ в концентрации 0,03% не оказывает токсического воздействия на роговицу при инстилляциях и промывании, и в этой же концентрации препарат может использоваться в офтальмологической практике в качестве антимикробного средства.

Цель исследования – повышение эффективности лечения гнойного конъюнктивита путем включения в комплекс терапевтических мероприятий раствора 0,03% НГХ.

Исследования выполнены в опытах на 20 здоровых кроликах (20 глаз) породы шиншилла массой 2-2,5 кг.

Моделью для изучения влияния НГХ на воспалительный процесс в конъюнктивальном мешке служил конъюнктивит, воспроизводимый инстилляцией в здоровый глаз 2 капле взвеси односуточной культуры гемолитического стафилококка штамма 209 в концентрации 2 млрд микробных тел в 1,0 мл. В последующем все животные содержались в одинаковых условиях, и в зависимости от проводимого лечения, были распределены на 2 группы по 10 кроликов (10 глаз) в каждой для последующего сравнения.

В опытной (I) группе терапию проводили промыванием раствором 0,03% НГХ 3 раза в день в сочетании с инстилляциями раствора 0,3% ципромеда по 1 капле 4 раза в день. В контрольной (II) группе традиционную терапию проводили промыванием 2% раствором борной кислоты 3 раза в день в сочетании с инстилляциями 0,3% ципромеда по 1 капле 4 раза в день.

Спустя два дня после инфицирования, когда развивался конъюнктивит с обильным гнойным отделяемым, отеком и выраженной гиперемией конъюнктивы, мы начинали лечение и продолжали его до разрешения воспалительного процесса.

При оценке эффективности терапии учитывались сроки исчезновения отделяемого, а так же затихания воспалительной реакции. Результаты эксперимента представлены в таблице 1.

Таблица 1. Динамика патологического процесса в опытной и контрольной группах кроликов при гнойном конъюнктивите (в сутках, $M \pm m$)

Группы	Количество глаз	Сроки исчезновения отделяемого	Сроки затихания воспалительной реакции
I	10	4,00 \pm 0,22	4,80 \pm 0,22
II	10	5,04 \pm 0,10	6,40 \pm 0,22

Примечание: различия эффективности лечения в опытной и контрольной группах достоверны ($P < 0,05$).

Как видно из представленной таблицы использование НГХ в комплексном лечении сокращает сроки выделения гноя из конъюнктивального мешка и способствует более быстрому затиханию воспалительного процесса. Таким образом, 0,03% НГХ можно рекомендовать для применения в качестве антимикробного средства в комплексном лечении гнойного конъюнктивита.

Литература

1. Гостищев В. К., Федоровский Н. М. Непрямая электрохимическая детоксикация в комплексном лечении гнойных заболеваний в хирургии // Хирургия.- 1994.- № 4.- С.- 48-50.
2. Майчук Ю. Ф. Новое в эпидемиологии и фармакотерапии глазных инфекций // Клин. офтальмол. 2000.- Т 1- № 2.- С.- 48-51.
3. Петросян Э. А., Сергиенко В. И. Повышение антимикробной активности некоторых антибиотиков при комбинированном применении с активными формами кислорода (ОСІ) // Актуальные вопросы абдоминальной хирургии. Л., 1989.- С.- 99-100.
4. Радзиховский Б.Л., Лучик В.И. Чувствительность роговицы и ее диагностическое значение в патологии глаза и организма // «Здоровья», Киев, 1974.- С.-16-21.
5. Южаков А. М., Быков В. П., Зюрняева И. Д., Гогодзе М. Г. Новые перспективы в лечении внутриглазной инфекции // Вест. Офтальмол. 2000.- № 2.- С.- 20-22.

УДК 617.7-007.681+617.753.2

КОРРЕЛЯЦИОННЫЕ ВЗАИМООТНОШЕНИЯ ОСНОВНЫХ ПАРАМЕТРОВ ГОЛОВКИ ЗРИТЕЛЬНОГО НЕРВА У БОЛЬНЫХ ГЛАУКОМОЙ И МИОПИЕЙ

В.П. ЕРИЧЕВ, А.И. АКОПЯН

Московский научно-исследовательский институт глазных болезней им. Гельмгольца.

На протяжении многих лет повышение внутриглазного давления (ВГД) ассоциировалось с основным клиническим проявлением глаукомного симптомокомплекса. Но с ростом доли нормотензивной глаукомы, а также несмотря на появление возможности выявления периметрических изменений в наиболее ранних стадиях заболевания, тем не менее основополагающими на сегодняшний день в постановке диагноза глаукомы являются структурные изменения головки зрительного нерва. Эта концепция о первичности изменений в диске зри-

тельного нерва (ДЗН) стала господствующей (Волков В.В., 2001; Armaly M.F., 1980; Caprioli J., 1997; Sommer A. et al., 1979; 1991;).

Одной из наиболее сложных патологий для своевременной (ранней) диагностики является глаукома, развивающаяся в миопическом глазу. Пациенты с миопией в большинстве своем имеют атипичное строение ДЗН, обусловленное наследственной несостоятельностью метаболизма соединительной ткани (Шикунова Р.П., 1991). Ослабление соединительно-тканного каркаса глазного яблока приводит к растяжению склеры, увеличению длины его оси, что может отражаться на размере ДЗН, структуре решетчатой мембраны, а также приводить к образованию миопического конуса, который сегодня трактуется как β -зона перипапиллярной хориоретинальной атрофии.

Особенность гидродинамических показателей сочетанной патологии, характеризующаяся снижением продукции внутриглазной жидкости при умеренно выраженной ретенции, приводящая к некоторому повышению ВГД, чаще всего в пределах нормы, также вносит неопределенность в клиническую картину данной патологии.

Соглашаясь с тезисом о патогенетической общности глаукомы и миопии, а также в случае сочетанной патологии, рассматривая при этом миопию как фактор риска развития глаукомы, нередко наблюдаем более раннюю декомпенсацию глаукоматозного процесса в миопических глазах, а это в свою очередь, приводит к раннему распаду зрительных функций. В связи с этим необходимо выработать алгоритм дифференциально-диагностических признаков наиболее ранней манифестации глаукомы у пациентов с миопией. В первую очередь дифференциальный диагноз важен при нестандартной офтальмоскопической картине, когда нет четкой ясности: относится ли это к варианту нормы, является ли анатомической особенностью миопического глаза или началом глаукомы.

Цель/

Определить корреляционные взаимоотношения основных параметров головки зрительного нерва у больных глаукомой и миопией.

Материал и методы

Существующие в настоящее время методы офтальмоскопии можно подразделить на две группы: субъективные – прямая, обратная офтальмоскопия, биомикроофтальмоскопия с высокодиптрийными асферическими линзами, трехзеркальной линзой Гольдмана и др., позволяющие врачу лишь субъективно оценить состояние ДЗН, и объективные: анализатор толщины зрительных волокон, основанный на лазерной поляриметрии, конфокальный сканирующий лазерный ретиномограф, позволяющий получить более десяти цифровых параметров диска зрительного нерва.

Нами обследованы 3 группы пациентов в возрасте от 18 до 45 лет, по 20 больных в каждой: с миопией, глаукомой, сочетанной патологией.

Группа пациентов с миопией в свою очередь подразделена на 2 подгруппы:

- А. атипичный ДЗН: размытые контуры и проминенция зрительных волокон;
- Б. ДЗН с экскавацией больше 0,5 диаметра диска.

Всем пациентам проведена конфокальная сканирующая лазерная офтальмоскопия на Гейдельбергском ретинальном томографе. Результаты представлены в таблице 1.

Таблица 1.

Параметры дзн	Группы больных				Норма
	Миопия		Глаукома	Миопия+ Глаукома	
	А	Б			
Площадь диска	2.442	3.004	1.970	2.044	1.69 - 2.82
Площадь нрп	2.265	2.112	1.428	1.263	1.2 - 1.78
Площадь экскавации	0.040	1.305	0.584	0.771	0.26 - 1.27
Объем Нрп	1.114	0.579	0.328	0.331	0.24 - 0.49
Объем экскавации	0.003	0.355	0.093	0.207	-0.01 - 0.49
Э\д	0.067	0.576	0.457	0.573	0.36 - 0.8
Средняя глуб. экскавации	0.094	0.322	0.175	0.262	0.14 - 0.38
Макс. Глуб. экс- кавации	0.289	0.831	0.471	0.793	0.46 - 0.9
Высота контур. линии	0.597	0.494	0.353	0.444	-0.27 - -0.09
Толщина зрительных волокон	0.420	0.226	0.193	0.225	0.18 - 0.31

Результаты

Как видно из таблицы, площадь ДЗН у пациентов с миопией больше, чем у пациентов с глаукомой. В подгруппе А практически все параметры ДЗН: площадь и объем нейроретинального пояска, средняя толщина волокон зрительного нерва (ЗН) и высота сетчатки вдоль контурной линии (кроме площади диска) выходят за пределы стандартной нормы, в то время как экскавация практически отсутствует. В подгруппе Б с большими размерами диска, верхней границей нормы площади и объема нейроретинального пояска, а также толщины зрительных волокон, оказались наибольшими средняя и максимальная глубина экскавации её площадь и объем.

Проведя сравнительный анализ полученных результатов, можно с уверенностью сказать, что при среднем размере диска атипичной формы значительно превосходящая толщина зрительных волокон свидетельствует об особом строении опорных элементов, скорее всего миелиновых структур, сопровож-

дающих нервные волокна. При этом из-за слишком тесного расположения аксонов все параметры экскавации минимальны.

В подгруппе Б все параметры экскавации: площадь и объем, средняя и максимальная глубина превышают те же параметры у пациентов с глаукомой и сочетанной патологией. Исходя из чего, можно предположить, что при развитии глаукомы в миопическом глазу экскавация уплощается, но свидетельством развития процесса является уменьшение площади и объема нейроретинального пояска.

Во 2-ю группу были включены пациенты с первичной открытоугольной Ia стабилизированной глаукомой (компенсация ВГД на гипотензивном режиме). В этой группе получены наименьшие показатели объема нейроретинального пояска и толщины зрительных волокон. При анализе секторальных изменений выявлено, что чаще всего вовлекается в процесс темпоральный, а иногда и темпорально-нижний отделы нейроретинального пояска, что соответствует результатам функциональных методов исследования, в частности компьютерной периметрии по Humphrey.

При сравнении морфометрических особенностей ДЗН у пациентов только с глаукомой и у больных с глаукомой и миопией выявлено, что при сочетанной патологии, наряду с наименьшей площадью НРП и сопоставимым с глаукомой его объемом, отмечается значительное углубление экскавации при относительно сохранной толщине зрительных волокон.

Заключение

Проанализировав полученные результаты, можно определить, что наиболее объективными параметрами являются: объем нейроретинального пояска, что, к сожалению не поддается офтальмоскопированию в обычном виде; толщина зрительных волокон; а также, косвенно, площадь НРП – единственный параметр, за которым мы можем проследить, не имея высокотехнологического оборудования.

Более точные сведения, имея в виду дифференциальную диагностику, можно будет получить, установив границы норм показателей параметров для пациентов с миопией с учетом особенностей строения ДЗН.

Литература

1. Бару Е.Ф.: Дис. ... канд. мед. наук. – М., 1986. – 172 с.
2. Волков В.В. Глаукома при псевдонормальном давлении. – М.: Медицина, 2001. – 350 с.
3. Нестеров А.П. Глаукома. – М.: Медицина, 1995. – 265 с.
4. Шикунова Р.П. // Офтальмол. журн. – 1991. – № 5. – С. 298-301.
5. Nakamura H. et al. // Jpn. J. Ophthalmol. – 1999. – Vol. 43. – No. 5. – P. 392.

ЭКСПЕРИМЕНТАЛЬНОЕ ОБОСНОВАНИЕ ПРИМЕНЕНИЯ НОВОГО СРЕДСТВА КОНСЕРВАТИВНОГО ЛЕЧЕНИЯ ПРОГРЕССИРУЮЩЕЙ И ОСЛОЖНЕННОЙ МИОПИИ

Е.Н.ИОМДИНА, А.В.ЛАЗУК, С.Р.ЖУКОВ

Московский научно-исследовательский институт глазных болезней им. Гельмгольца

Развитие при прогрессирующей миопии в склере и внутренних оболочках глаза дистрофического процесса приводит к их необратимому растяжению и развитию патологических изменений глазного дна (1). Этот процесс связан с нарушениями обмена в системе соединительной ткани и антиоксидантной защиты как на уровне общего, так и глазного метаболизма (4, 5, 7, 8). В частности, установлено, что одним из существенных факторов, обуславливающих при прогрессирующей миопии ослабление антиоксидантной защиты, снижение уровня синтеза склерального коллагена и уменьшение числа стабилизирующих его структуру поперечных связей, является нарушение микроэлементного баланса. Наиболее выражены в период прогрессирования миопии сдвиги в обмене цинка, меди, железа, алюминия, хрома и некоторых других элементов (6, 8).

Оптимальная концентрация цинка в структурах глаза имеет особое значение, поскольку именно этот микроэлемент участвует в функционировании важнейших для органа зрения ферментов, в синтезе ДНК и РНК, а также в обмене белков, в частности коллагена (2, 12). Из всех специализированных тканей организма человека наиболее высокий уровень цинка отмечается именно в хориоиде и сетчатке, и в первую очередь в ее пигментном эпителии, деструкция которого является начальным этапом развития дистрофии сетчатки (13). При дефиците цинка, обладающего также антиокислительными свойствами, нарушается нормальный метаболизм фоторецепторов, развиваются патологические изменения на периферии сетчатки, вследствие чего снижается темновая адаптация и нарушаются другие зрительные функции (14). При прогрессирующей миопии выявлено аномальное содержание цинка в волосах и слезной жидкости детей и подростков, а также существенное снижение его уровня в склере и сосудистой оболочке миопического глаза (8). На модели миопии в эксперименте установлено, что именно цинк, повышая антиоксидантный потенциал внутриглазных сред, задерживает аксиальное удлинение глаза и предотвращает усиление миопической рефракции (11, 13). В связи с этим системная терапия комплексами микроэлементов, содержащих цинк, является оправданной. Однако для направленной коррекции метаболических нарушений в тканях глаза, прежде всего в сетчатке и склере необходимо местное применение соединений цинка, которое до настоящего времени не осуществлялось. Это связано как с недооценкой роли цинка в метаболизме глазных структур при миопии и других глазных заболеваниях, так и с отсутствием адекватного соединения цинка, подходящего для безопасного и эффективного местного использования.

Для нормализации метаболизма цинка и повышения уровня антиоксидантной защиты структур глаза при прогрессирующей и осложненной миопии нами было предложено использовать его координационное соединение с пиридоксина гидрохлоридом (препарат пирацин) в виде глазных лекарственных пленок (ГЛП с пирацином). Пирацин, химическая формула $Zn(CH_3)(NO_3)_2 \cdot 3H_2O$, разрешен для клинических испытаний фармкомитетом МЗ СССР (пр. №20 от 27.11.1987). ГЛП с пирацином содержат иммобилизованное соединение цинка с пиридоксином, депонированное в биорастворимом полимере, что позволяет осуществлять местное пролонгированное воздействие этого препарата на ткани глаза (9).

Цель работы - экспериментальное изучение влияния ГЛП с пирацином на уровень антиоксидантной защиты и микроэлементный состав структур глаза.

Материал и методы. ГЛП с пирацином закладывали в течение 21 дня за нижнее веко 30 кроликов породы «Шиншилла». Через 3, 7, 14, 21 и 30 дней определяли уровень радикалообразования и антиокислительную активность (АОА) влаги передней камеры и стекловидного тела (3, 10). Кроме того, влагу передней камеры, стекловидное тело, роговицу, хориоретинальный комплекс и склеральную оболочку экспериментальных глаз, а также 6 интактных глаз, которые служили контролем, подвергали микроэлементному анализу методом масс-спектрометрии с индуктивно-связанной плазмой (ELAN 6100 Perkin Elmer).

Результаты и обсуждение. Показано, что при применении в течение 15 дней ГЛП с пирацином уровень радикалообразования во влаге и стекловидном теле снижается в среднем с 0.12 мВ до 0.07 мВ, а АОА увеличивается с 34 до 46%, что свидетельствует о повышении антиоксидантных резервов сред глаза.

Динамика уровня цинка в процессе применения ГЛП с пирацином, а также через неделю после окончания курса лечения отражена в таблице 1. Наиболее высокая концентрация цинка отмечена через три дня после начала эксперимента во всех исследованных глазных структурах, за исключением склеры. В этот срок наблюдения во влаге передней камеры содержание Zn ($0,44 \pm 0,07$ мг/л) почти в 2 раза превышает контроль ($0,20 \pm 0,03$ мг/л). Затем концентрация цинка во влаге постепенно снижается, и к 14 дню его уровень стабилизируется на значениях ($0,27 \pm 0,06$ мг/л), достоверно превышающих контроль на 20-30%.

Таблица 1. Концентрация цинка в средах и тканях глаза при применении ГЛП с пирацином

Вид пробы	Содержание Zn (мг/л)						
	3 дня M±m	7 дней M±m	10 дней M±m	14 дней M±m	21 день M±m	30 дней M±m	контроль M±m
влага п/к	$0,44 \pm 0,07^*$	$0,29 \pm 0,04^*$	$0,23 \pm 0,03$	$0,27 \pm 0,06^*$	$0,26 \pm 0,06^*$	$0,23 \pm 0,02$	$0,20 \pm 0,03$
стекл. тело	$0,21 \pm 0,03^*$	$0,16 \pm 0,02$	$0,17 \pm 0,02$	$0,19 \pm 0,03^*$	$0,18 \pm 0,03^*$	$0,19 \pm 0,03^*$	$0,13 \pm 0,01$
хориорет. ком-плекс	$3,93 \pm 0,32^*$	$2,86 \pm 0,28^*$	$2,21 \pm 0,20^*$	$2,23 \pm 0,21^*$	$2,47 \pm 0,24^*$	$2,57 \pm 0,26^*$	$1,74 \pm 0,17$
роговица	$1,25 \pm 0,13^*$	$0,97 \pm 0,10$	$1,24 \pm 0,13^*$	$1,14 \pm 0,11^*$	$1,15 \pm 0,11^*$	$1,0 \pm 0,10$	$0,9 \pm 0,09$
склера	$0,93 \pm 0,10$	$0,97 \pm 0,10$	$0,89 \pm 0,09$	$1,13 \pm 0,11$	$1,6 \pm 0,15^*$	$1,92 \pm 0,19^*$	$1,08 \pm 0,10$

Примечание: *-различие с контролем достоверно, $p < 0.05$

Роговица как бессосудистая ткань, трофика которой обеспечивается за счет диффузии питательных веществ из водянистой влаги, реагирует, очевидно, на высокий уровень цинка, отмечаемый в ней на третий день эксперимента, поскольку наиболее высокие концентрации цинка в роговице ($1,25 \pm 0,13$ мг/л) отмечаются именно в этот период. В последующем содержание Zn постепенно снижается (до $1,15 \pm 0,11$ мг/л), но все же достоверно превышает контроль ($0,9 \pm 0,09$ мг/л) к концу эксперимента (к 21 дню). При этом уже через неделю после проведенного курса содержание цинка в роговице возвращается к исходному уровню ($1,0 \pm 0,10$ мг/л). Такая динамика объясняется, видимо, высокой упорядоченностью структуры стромы нормальной роговицы кролика, вследствие чего дополнительное поступление цинка не может привести к изменению ее метаболизма, к образованию новых структурных связей, включающих этот микроэлемент, т.е. к истинному его накоплению в этой ткани.

Несколько другая картина наблюдается в динамике содержания цинка в стекловидном теле и хориоретинальном комплексе. После значительного (практически в 2 раза) повышения его уровня через 3 дня (до $0,21 \pm 0,03$ мг/л в стекловидном теле и $3,93 \pm 0,32$ мг/л в хориоретинальном комплексе) концентрация Zn остается высокой, не снижаясь и через неделю после завершения курса. Достоверно повышенный (в 1,5 раза) уровень Zn в стекловидном теле и, что особенно важно, во внутренних оболочках глаза, зафиксированный и после прекращения его поступления с ГЛП, свидетельствует о возможности целенаправленной доставки необходимых доз этого элемента в область заднего полюса глаза и о потенциально высокой потребности в цинке сетчатки и хориоидеи.

Низкий уровень обмена, характерный для склеры, видимо, является причиной относительно медленного накопления в ней цинка. Достоверное повышение его концентрации (в 1,5 раза), в отличие от других структур глаза, отмечается только к концу курса (после 15 дня). При этом достигнутый уровень ($1,6 \pm 0,15$ мг/л) не только стабильно держится в течение недели после окончания лечения, но даже несколько повышается, видимо, за счет поступления цинка из внутриглазных жидкостей. В результате через 30 дней после начала эксперимента концентрация цинка в склере ($1,92 \pm 0,19$ мг/л) оказывается в 1,8 раза выше, чем в контроле ($1,08 \pm 0,10$ мг/л).

Эти данные можно объяснить как относительной метаболической инертностью нормальной склеры, в частности низкой скоростью биосинтеза коллагена, так и наличием в ней нереализованных межмолекулярных связей, обуславливающих потенциальную способность этой ткани к ремоделированию в процессе рефрактогенеза. Соединение цинка с пиридоксином, по-видимому, стимулирует активность фибробластов, синтез коллагена склеры и образование изначально нереализованных химических связей с участием цинка, что обеспечивает в дальнейшем структурную стабильность коллагеновых волокон.

Таким образом, местное применение в течение 3 недель ГЛП с пирацином повышает уровень антиоксидантной защиты сред и тканей глаза, а также увеличивает концентрацию цинка в сетчатке, хориоидеи и склере, что позволяет рассматривать данную лекарственную форму как перспективное средство консервативного лечения прогрессирующей и осложненной миопии.

Литература

1. Аветисов Э.С. Близорукость. М.; Медицина, 1999, 285 с.
2. Авцын А.П. Микроэлементозы человека // Клиническая медицина, 1987, 65, 6, 36-43.
3. Арефьева И.А., Демчук М.Л., Артарян А.А., Мирсадыков Д.А., Промыслов М.Ш. // Вопросы мед. химии, 1998, 4, 388-392.
4. Болтаева З.К. Прогрессирование миопии и некоторые показатели метаболизма соединительной ткани. Дис. ... канд. мед. наук.- М., 1988, 142 с.
5. Винецкая М.И., Болтаева З.К., Иомдина Е.Н., Андреева Л.Д. Биохимические аспекты прогрессирующей миопии // Офтальмологический журнал, 1988, с. 155-158.
6. Винецкая М.И., Иомдина Е.Н. Исследование микроэлементов слезной жидкости при некоторых глазных заболеваниях // Вестн. офтальмологического общества, 1994, 4, с. 24-26.
7. Винецкая М.И., Иомдина Е.Н., Кушнаревич Н.Ю., Тарутта Е.П., Лазук А.В. Значение показателей перекисного окисления липидов и антирадикальной защиты слезной жидкости для прогнозирования и лечения осложненной близорукости // Вестн. офтальмологического общества, 2000, 5, с.54-55.
8. Иомдина Е.Н. Биомеханика склеральной оболочки глаза при миопии: диагностика нарушений и их экспериментальная коррекция: Автореф. дис. ... докт. биол. наук, М., 2000, 48 с.
9. Иомдина Е.Н., Тарутта Е.П., Болтаева З.К. и др. Средство консервативного лечения прогрессирующей и осложненной миопии. Патент РФ №2192261 от 10.11.2002.
10. Промыслов М.Ш., Демчук М.Л. // Вопросы мед. химии, 1990, 6, 90-92.
11. Huibi X., Kaixun H., Qiuhua G. et al. Prevention of axial elongation in myopia by the trace element zinc // Biol. Trace Elem. Res., 2001, 79(1), p. 39-47.
12. Leopold I. Zinc deficiency and visual impairment // Am. J. Opht., 1978, 85, 6, 871-875.
13. Russel R.M., Solomons M.D., Massachusetts B. Zinc and the special senses // Annals of internal medicine. 1983, 99, p. 227-239.
14. Toskes P., Dawson W., Curington C. Non-diabetic retinal abnormalities in chronic pancreatitis // N. Engl. J. Med., 1979, 300, p. 942-948.
15. Xu H., Huang K., Gao Z., Han X. A study on the prevention and treatment of myopia with nacre on chicks // Pharmacol. Res.- 2001, 44(1), p.1-6.

УДК 614.2:617.7

ВАРИАНТ УСОВЕРШЕНСТВОВАНИЯ ГОРОДСКОЙ ОФТАЛЬМОЛОГИЧЕСКОЙ СЛУЖБЫ

В.Н.КАНЮКОВ, Г.Ф.МЕЩЕРЯКОВА

Оренбургский филиал ГУ МНТК «Микрохирургия глаза» имени академика С.Н.Федорова, г.Оренбург

Прошедшие в нашей стране политические и экономические реформы, нарушение связей между ведомствами, в значительной степени нарушали отработанную систему специализации и усовершенствования кадров, что в конечном итоге сказалось на качестве того или иного продукта деятельности специалистов.

Между тем приходящие на смену новые варианты хозяйствования ещё не обрели прочные основы и нуждаются в коррекции.

В этой связи любые эффективные разработки по организации и усовершенствованию офтальмологической службы имеют позитивное значение для дальнейшего развития этого направления в здравоохранении России.

Целью настоящего исследования послужил анализ деятельности главного специалиста по взрослой и детской офтальмологии отдела здравоохранения администрации г.Оренбурга.

При подготовке годового отчета нами было отмечено, что нет унифицированной формы, что затрудняет выработку единого подхода к оценке деятельности офтальмологической структуры ЛПУ города.

Нами была распространена, после согласования с начальником управления здравоохранения администрации города и отделом медицинской статистики, анкета с полным перечнем данных, характеризующих офтальмологическое отделение или глазной кабинет поликлиники. За основу нами была принята схема годового отчета, принятого в системе ГУ МНТК «Микрохирургия глаза» им.акад. С.Н.Федорова.

Предварительно, для детального ознакомления с действительным состоянием кадров офтальмологов, нами была создана анкета, в которой заполнены графы о специализации, сертификации, категории, овладении сложными технологиями диагностики, консервативной терапии и т.д.

Анкета офтальмохирургов предусматривала сообщение о видах операций, количестве, категориях сложности, качестве выполнения, возможных осложнениях и т.д.

Проведена своеобразная инвентаризация имеющегося оборудования как в глазных стационарах, так и в глазных кабинетах поликлиник, что позволило разработать схему взаимосвязи всех глазных кабинетов города.

Разработано направление на консультацию в ОФ ГУ МНТК «МГ», каждый вторник месяца. В консультациях принимали участие ведущие специалисты нашего комплекса. После нескольких недель и исчерпывающих консультаций поток пациентов и лечащих врачей резко увеличился, но самое главное заключалось в появившемся стремлении к освоению новых сложных технологий, профессиональному диалогу, а не обособленности, что было основной отличительной чертой периода ранних реформ.

Техническая оснащенность современным оборудованием в филиалах ГУ МНТК «Микрохирургия глаза» им.акад. С.Н.Федорова может быть более доступной для врачей-офтальмологов при проведении схемы усовершенствования на рабочих местах по разработанной нами технологии.

Во - первых, по согласованию с начальником управления здравоохранения администрации города, составлен план семинаров с врачами-офтальмологами города.

Семинары проводились ежемесячно, каждый первый четверг. Лекции по актуальным проблемам офтальмологии, применительно к нашему региону.

Во-вторых, по специальному расписанию и согласованию с горздравом и главными врачами, мы приглашали для детального ознакомления с нашими технологиями врачей-офтальмологов поликлинического звена на неделю (пять рабочих дней) в диагностическое отделение, отделение консервативной терапии, отделение контактной и лазерной коррекции зрения. Безусловно, в течение этого периода врачи, по желанию, присутствовали в операционной, на консультациях профессора и других, интересных для них, профессиональных мероприятиях.

Врачи-офтальмологи, хирурги проходили усовершенствование в операционной в течение двух недель. За этот период, при наличии одномоментно се-

ми операционных столов, врачи-курсанты имели возможность ознакомиться со многими самыми сложными патологиями, начиная от витреоретинальной хирургии, и практически всеми методами хирургии катаракты: механической факофрагментации через туннельные малые разрезы; ультразвуковой факоэмульсификацией и лазерной экстракцией катаракты.

Немаловажное значение приобретает и знакомство с тактикой послеоперационного ведения пациентов с редкой для поликлинических врачей патологией, однако вероятность обращения в глазные кабинеты, а не только в стационары, пациентов с этой патологией требует максимального знания и умения быть полезным.

Создан стенд наших научных достижений включающих сорок четыре патента на изобретения и полезные модели, десять монографий и учебных пособий, пятнадцать сборников проведенных на нашей базе конференций.

Особый акцент сделан на проводимые нами ежегодно Всероссийские конференции «Новые технологии микрохирургии глаза», их сборниками мы обеспечили всех врачей-офтальмологов города.

На семинарах, кроме плановой тематики, проводился обзор журналов, материалов конференций с участием наших сотрудников.

Заключение. Проводимая нами работа по усовершенствованию врачей-офтальмологов г.Оренбурга обеспечивает своевременной информацией о новых достижениях мировой офтальмологии и способствует повышению качества деятельности офтальмологической службы г.Оренбурга.

Литература

1. Егорова Э.В., Ильин В.В., Кромская З.И. Новые формы организации высококвалифицированной офтальмологической помощи в филиалах ГУ МНТК «Микрохирургия глаза» // Офтальмохирургия, 1999.- №2.- С.29–33.
2. Пьянкова Н.М., Сильнягина С.П., Данцигер Д.Г. Создание системы улучшения качества медицинской помощи – требование времени // Материалы Всероссийской научно–практической конференции, посвященной 15–летию муниципального лечебно–профилактического учреждения «Городская клиническая больница №1».- Т.1.- г. Кемерово, «Кузбасс».- 2004.- С.22–24.
3. Россошанский А.Ю., Марченкова Е.В. Ранняя диагностика глаукомы по материалам дневного стационара поликлиники 1–й городской клинической больницы // Материалы Всероссийской научно–практической конференции, посвященной 15–летию муниципального лечебно–профилактического учреждения «Городская клиническая больница №1».- Т.2.- г. Кемерово, «Кузбасс».- 2004.- С.18–22.
4. Шабалин В.Н., Девяткин А.А., Шатохина С.Н., Маслов В.М. Современные направления в совершенствовании офтальмологической помощи пожилому контингенту населения // Проблемы офтальмологии, 2004.- №1.- С.14–17.
5. Шадрин А.П., Тарабас Р.Ф., Чеченин Г.И. Реформа здравоохранения г. Новокузнецка // Материалы Всероссийской научно–практической конференции, посвященной 15–летию муниципального лечебно–профилактического учреждения «Городская клиническая больница №1».- Т.1.- г. Кемерово, «Кузбасс».- 2004.- С.11–15.

ЗАМЕСТИТЕЛЬНАЯ ПЛАСТИКА АЛЛОПЛАНТОМ ПРИ ОБШИРНЫХ ПТЕРИГИУМАХ

В.Н.КАНЮКОВ, Е.А.ЩЕРБАКОВА, Е.Ф.ЧЕСНОКОВА.

Оренбургский филиал ГУ МНТК «Микрохирургии глаза» имени академика С.Н.Федорова, г.Оренбург

Птериgium – одно из наиболее часто встречающихся заболеваний конъюнктивы, обуславливающее понижение остроты зрения вследствие астигматизма в 60-70% случаев или помутнения центра роговицы (птериgiumы 4 ст.). Главным аспектом проблемы лечения птериgiumа представляется частое его рецидивирование. Процент рецидивов по данным разных авторов, колеблется в пределах 30-70% [1].

Достаточно полно изучена морфо-функциональная характеристика птериgiumов. В начальных стадиях развития птериgiumа резко сокращено количество нормальной коллагеновой ткани. В основном же строма представлена эластоидными фибриллами. В развитой стадии в строме птериgiumа, помимо эластоидной дистрофии коллагена, выявляется другой вид дезорганизации соединительной ткани с целым комплексом гистохимических особенностей, типичных для фаз мукоидного, фибриноидного набухания и гиалинизации коллагена.

Как в начальных, так и в развитых птериgiumах выявлены значительные микроциркуляторные расстройства. Наблюдается морфологическая картина десквамативного иммунного васкулита в терминальном сосудистом ложе [2,3].

Недавно в литературе появились данные об обнаружении гена p53, являющегося общим маркером неоплазии и контролирующего клеточный цикл, клеточную дифференциацию и апоптоз. По данным Weinstein O., в 54% случаев птериgiumов была обнаружена атипичная экспрессия гена p53. Таким образом, птериgium может быть результатом неконтролируемой клеточной пролиферации, а не дегенеративных процессов [8].

Хорошо известно, что оперативные вмешательства, производимые по поводу первичного и особенно рецидивирующего птериgiumа, нередко оказываются безрезультатными. До недавнего времени суть большинства операций по удалению птериgiumа заключалась в изменении направления его роста. Частота рецидивов при этом была высока. Однако в связи с появлением новых данных о морфо-функциональной характеристике птериgiumа изменились взгляды и на методы лечения.

Весьма перспективным методом борьбы с рецидивом птериgiumа является «барьерная» пересадка тканей. Тканевой барьер служит механическим препятствием, задерживающим врастание в роговицу рубцовой (или иного характера) ткани из окружающих участков. Кроме того, пересаживаемые ткани оказывают стимулирующее действие и способствуют рассасыванию помутнений роговицы. «Барьер» может быть сформирован на месте удаленной головки птериgiumа, т.е. на роговице, а также в роговично-склеральной области или на склере у лимба. При барьерной пластике склеры допустима трансплантация

различных гомо- и гетеротканей. Кроме того, «барьер», создаваемый непосредственно в месте формирования птеригиума, наиболее эффективно выполняет свою роль, «размыкая» невыгодную в этих случаях связь между роговицей и конъюнктивой глазного яблока. В качестве барьерных трансплантатов, пересаживаемых на склеру, могут быть использованы различные ткани: конъюктива, лимбально-роговичный трансплантат, аллотрансплант [4,6,7].

Целью работы явилось повышение эффективности хирургического лечения обширных птеригиумов путем заместительной пластики конъюктивы биоматериалом аллоплант.

Материал и методы. Под нашим наблюдением находилось 16 человек (18 глаз) в возрасте от 42 до 67 лет, прооперированных по поводу птеригиума. У всех больных птеригиум локализовался с носовой стороны. Основную группу составляли больные, прооперированные по методике, разработанной нами (8 глаз, в том числе 4 глаза с рецидивирующим птеригиумом). В контрольной группе хирургическое лечение проводилось по методу Мак Рейнольдса, основной принцип которого заключался в следующем. Головку птеригиума отделяли от роговицы, тело отсепаровывали. Затем надрезали конъюктиву глазного яблока и отсепаровывали ее книзу до нижнего свода. На головку птеригиума накладывали П-образный шов и подворачивали ее в образованный конъюнктивальный карман, при этом оба конца шовной нити проводили через дно кармана, выводили на слизистую оболочку и там завязывали.

Сравнивались результаты методики оперативного лечения птеригиумов по Мак Рейнольдсу и модифицированной нами методики с использованием аллопланта. Аллоплант для пластики конъюктивы, разработанный во Всероссийском центре глазной и пластической хирургии под руководством профессора Э.Р.Мулдашева, изготавливается в форме мембраны и представляет собой тонкую пленку, полупрозрачную, умеренно эластичную и прочную на разрыв. Основные свойства аллопланта – это низкие антигенные свойства, предупреждение образования соединительной ткани в области трансплантации, обеспечение направленного роста тканей реципиента [5].

Техника предлагаемой нами операции удаления птеригиума с заместительной пластикой аллоплантом проводилась следующим образом: под местной анестезией 2% раствора лидокаина иссекались головка и тело птеригиума в пределах здоровых тканей. Лоскут аллопланта выкраивался по форме лимба у роговицы и ланцетовидной, направленной к слезному мясцу, т.е. по форме удаляемой ткани. Размер трансплантата рассчитывался с учетом размера дефекта конъюктивы плюс 1 мм по всему периметру выкраиваемого аллопланта из-за сокращения конъюктивы реципиента. Аллоплантом замещался дефект конъюктивы, который подшивали к лимбу, эписклере и к конъюктиве узловатыми швами 10:0 Nylon. Во время операций осложнений не было. В послеоперационном периоде пациенты получали лечение по схеме, где использовались инстилляции антибиотиков, кератопластики, десенсебилизирующие препараты. Швы снимались через 10-12 дней. Срок наблюдения составил от 10 до 12 месяцев.

Результаты. В 1-й группе больных рецидивов птеригиума не выявлено. Приживление аллопланта в 100% случаев с началом эпителизации роговицы на

2-3 день после операции. Полная эпителизация роговицы наступала в зависимости от степени птеригиума к 5-8 дню. Пациенты выписывались из стационара в течение 7 дней. Во 2-й (контрольной) группе было отмечено 3 случая (33%) рецидивирования птеригиума, и в 1 случае (10%) наблюдалось истончение, с последующим разрывом конъюнктивы в зоне натяжения. В этих случаях планировалось повторное оперативное лечение с удалением птеригиума в пределах здоровых тканей и замещение дефекта конъюнктивы аллоплантом.

Заключение. Проведенные исследования показали, что разработанная нами методика замещения дефектов конъюнктивы аллоплантом при иссечении обширных птеригиумов снижает риск рецидивирования заболевания по сравнению с общепринятыми методами хирургического лечения птеригиума и не вызывает специфических осложнений. Преимущества данного метода состоят в отсутствии возникновения грубой рубцовой ткани и укорочения конъюнктивальных сводов.

Литература:

1. Алиев А-Г.Д., Исмаилов М.И., Алиева М.Г. Исследование влияния хирургического лечения птеригиума на топографию передней поверхности роговицы и рефракционную структуру глаза //Новые технологии микрохирургии глаза. – Оренбург, 2000. – С.142-144.
2. Волоховская З.П., Сахатов М.Я. Морфо-функциональная характеристика микроциркуляторных нарушений в патогенезе птеригиума //Офтальмологический журнал. – 1993. - №3. – С.108-112.
3. Волоховская З.П., Грацианская Е.А. О дистрофии соединительнотканной основы птеригиума //Вестник офтальмологии. -1981. - №4. – С.52-53.
4. Канюков В.Н., Горбунов А.А. Способы оптимизации микрохирургии птеригиума. – Оренбург, 1997. – 18 с.
5. Мулдашев Э.Р. Теоретические и прикладные аспекты создания аллотрансплантатов серии «Alloplant»: Докторская диссертация. – СПб, 1994.
6. Сомов Е.Е., Касуха Ф. Пластические операции на глазном яблоке при различной форме крыловидной плевы //Вестник офтальмологии. – 1972. - №3. – С.63-66.
7. Fayez Al MF. Limbal versus conjunctival autograft transplantation for advanced and recurrent pterygium //Ophthalmology. -2002. -109 (9). – P.1752-1755.
8. Weinstein O. Overexpression of p53 tumor suppressor gene in pterygia //Eye. – 2002. -16 (5). – P.619-621.

ЭЛЕКТРОФИЗИОЛОГИЧЕСКИЕ МЕТОДЫ ИССЛЕДОВАНИЯ В ДИАГНОСТИКЕ И МОНИТОРИНГЕ ПЕРВИЧНОЙ ГЛАУКОМЫ

О.Н. КЛИМОВА, В.В. СТРАХОВ, С.М. КОСЕНКО

Ярославская Государственная Медицинская Академия

Глаукома по-прежнему остается одной из основных инвалидизирующих патологий органа зрения [4] и статистика слепоты и слабовидения от этого заболевания не имеет тенденции к снижению. Вопросы своевременной диагностики и адекватного динамического наблюдения за больными глаукомой традиционно являются одной из актуальных тем современной офтальмологии. Минимум жалоб и неяркая клиническая симптоматика у больных с начальной стадией ПОУГ затрудняют раннюю диагностику. Традиционно используемые методы исследования (офтальмоскопия, периметрия) субъективны и основаны на выявлении определенной потери зрительных функций. Учитывая, что клинически регистрируемые изменения в поле зрения выявляются при потере около 40% зрительных волокон [15], становится сомнительным кажущееся отсутствие более ранних функциональных расстройств. Электрофизиологические методы исследования позволяют объективно оценивать зрительное восприятие и качество переработки зрительной информации. Они дают возможность обнаруживать ранние, минимальные изменения в различных отделах зрительного анализатора, часто появляющиеся еще до клинической симптоматики.

Цель работы

Оценить информативность электрофизиологических методов для ранней диагностики первичной глаукомы и наблюдения за динамикой глаукомного процесса, проследить взаимосвязь между электрофизиологическими показателями и уровнем ВГД.

Материал и методы

Обследовано 77 пациентов (100 глаз) с первичной открытоугольной глаукомой с разным уровнем ВГД (среднее $P_0 = 21,8 \pm 0,8$ мм. рт. ст.) и разными стадиями заболевания, с остротой зрения от 0,5 до 1,0. Средний возраст пациентов $61,4 \pm 0,8$ года. Контрольную группу составили 79 человек (91 глаз), не имеющих патологии сетчатки и зрительного нерва, с остротой зрения от 0,5 до 1,0. Среднее $P_0 = 12,9 \pm 0,3$ мм рт. ст. Средний возраст обследуемых $57,5 \pm 0,9$ года. Офтальмологическое обследование проводилось с использованием стандартных методов: исследование остроты зрения с коррекцией, биомикроскопия, офтальмоскопия, периметрия, тонометрия по Маклакову и на бесконтактном тонометре XPERT NCT (США), гониоскопия, компьютерная тонография. Кроме того, для оценки функционального состояния зрительного анализатора использовались электрофизиологические методы исследования. Все электрофизиологические исследования проводились на компьютерном электрофизиологическом комплексе EREV - 99 (LACE ELETTRONICA, Италия). Записывалась

паттерн-ЭРГ (ПЭРГ) транзиторная (transient) на частоту 2 Гц и устойчивого состояния (steady-state) на частоту 6,5, 16 и 32,5 Гц. Регистрировались зрительные вызванные потенциалы на паттерн-стимул (паттерн-ЗВКП) транзиторные (transient) на частоту 2 Гц и устойчивого состояния (steady-state) на частоту 6,5, 16 и 32,5 Гц, а также на вспышку белого света (вспышечные ЗВКП) транзиторные (transient) на частоту 0,5 Гц и устойчивого состояния (steady-state) на частоту 5,3, 20 и 32 Гц. ПЭРГ и паттерн-ЗВКП регистрировались на реверсию шахматного паттерна с размером клеток 6, 12 и 24 мм. Результаты считались статистически достоверными при $p < 0,05$.

Результаты

Обнаружено достоверное ($p < 0,05$) ухудшение большинства электрофизиологических показателей у больных первичной глаукомой по сравнению с контрольной группой здоровых лиц: амплитуда пиков ПЭРГ и ЗВКП снижается, а их латентность увеличивается, причем уже на ранней стадии заболевания. Патологическая ПЭРГ свидетельствует о нарушении электрогенеза в ганглиозных клетках сетчатки, а измененные ЗВКП свидетельствуют об угнетении проведения нервных импульсов по зрительным путям. Ряд электрофизиологических показателей достоверно ($p < 0,05$) ухудшается при переходе от стадии к стадии заболевания. Наиболее значимым для диагностики размером шахматного паттерна, который чувствительнее других реагирует на возникновение и развитие патологического процесса, оказалась в наших исследованиях клетка размером 6 мм. При записи steady-state ПЭРГ и паттерн-ЗВКП наиболее стабильные ответы получены на низкие частоты реверсии паттерна (6,5 Гц). На основании анализа полученных результатов был отобран комплекс из восьми наиболее информативных, на наш взгляд электрофизиологических показателей, которые изменяются по сравнению с контрольной группой у больных с начальной стадией ПОУГ и продолжают ухудшаться при переходе от стадии к стадии заболевания, отражая угнетение функционального состояния сетчатки и проводящих путей зрительного анализатора. Это амплитуда и латентность зубца P-50 ПЭРГ на клетку размером 6 мм, амплитуда steady-state ПЭРГ на клетку размером 6 мм и частоту стимуляции 6,5 Гц, амплитуда и латентность зубца P-100 паттерн-ЗВКП на клетку размером 6 мм, амплитуда steady-state паттерн-ЗВКП на клетку размером 6 мм и частоту стимуляции 6,5 Гц, латентность зубца P-100 вспышечного ЗВКП и амплитуда steady-state вспышечного ЗВКП на частоту вспышки 20 Гц. Для решения вопроса о взаимозависимости электрофизиологических показателей и уровня ВГД было проведено исследование с искусственным повышением ВГД у здоровых лиц, а так же обследована группа больных ПОУГ до и после хирургического лечения (с исходным повышенным ВГД и нормализованным затем в результате операции). Кратковременное повышение ВГД в группе здоровых лиц в среднем до 27,8 мм рт. ст. проводилось с помощью вакуумной присоски под контролем бесконтактного тонометра XPERT NCT (США). Оказалось, что в этих искусственно созданных условиях ряд электрофизиологических показателей обратимо реагирует снижением амплитуды и удлинением латентности регистрируемых волн. При снижении ВГД в результате оперативного лечения у больных ПОУГ было обнаружено, напротив, неко-

торое улучшение всех электрофизиологических параметров, не достигшее, однако, уровня здоровых лиц. Объяснить полученные результаты можно гемодинамическим ответом на изменения уровня ВГД. Так известно, что в связи с подъемом ВГД происходит повышение экстравазального давления и возникают условия для нарушения кровообращения в сосудистой системе сетчатки и зрительного нерва. В результате снижения повышенного ВГД, напротив, наступает улучшение условий кровоснабжения в этих отделах.

Выводы

1. Полученные объективные данные функциональных исследований расширяют возможности ранней диагностики глаукомы и оценки прогрессирования глаукомной оптической нейропатии.
2. Обнаружена определенная взаимосвязь между уровнем ВГД и электрофизиологическими показателями.
3. Офтальмогипертензия, причем любой природы, небезопасна, поскольку вызывает объективно регистрируемые функциональные нарушения.

Литература.

1. Егорова И.В., Шамшинова А.М., Еричев В.П. Психофизические и электрофизиологические методы исследования в диагностике глаукомы // Клиническая физиология зрения. - М., 2002. - С. 400-411.
2. Егорова И.В., Шамшинова А.М., Еричев В.П., Абдулкадырова М.Ж., Малинина С.Л. Функциональные методы исследования в диагностике глаукомы // Вестн. офтальмол. - 2001. - N 6. - С. 38-40.
3. Зислина Н.Н., Шамшинова А.М. Физиологические основы и возможности использования зрительных вызванных потенциалов в дифференциальной диагностике глазных болезней // Клиническая физиология зрения : Сборн. научн. работ. - М., 1993. - С. 146-157.
4. Либман Е.С., Шахова Е.В. Состояние и динамика слепоты и инвалидности вследствие патологии органа зрения в России // Съезд офтальмологов России, 7-й: Тез. докл. - М., 2000. - Ч.2. - С.209-215.
5. Нестеров А.П. Глаукома. - М.: Медицина, 1995. - 256с.
6. Шамшинова А.М. Электроретинография в клинике глазных болезней // Клиническая физиология зрения. - М., 2002. - С. 110-132.
7. Шамшинова А.М., Волков В.В. Функциональные методы исследования в офтальмологии. - М.: Медицина, 1998. - 412 с.
8. Шпак А.А. Исследования зрительных вызванных потенциалов в офтальмологии и офтальмохирургии. - М., 1993. - 191 с.
9. Atkin A. et al. Flicker threshold and pattern VEP latency in ocular hypertension and glaucoma // Invest. Ophthalmol. Vis. Sci. - 1983.- Vol. 24. - P. 1524-1528
10. Bach M., Hiss P., Rover J. Check-size specific changes of pattern electroretinogram in patients with early open angle glaucoma // Doc. Ophthalmol. - 1988. - Vol. 69. - P. 35-322.
11. Boschi A., De Tourtchaninoff M., Guerit J.M., Detras M. Contribution of Pattern-ERG and Pattern-VEP in early diagnosis of POAG // IXth congress of Societas ophthalmologica Europaea, Brussels. - 1992. - P. 88.
12. Papst N., Bopp M., Schaudigel O.E. Pattern electroretinogram and visually evoked cortical potentials in glaucoma // Graefes Arch. Clin. Exp. Ophthalmol. - 1984. - Vol. 222. - P. 29-33.
13. Pfeiffer N., Bach M. The pattern-electroretinogram in glaucoma and ocular hypertension. A cross-sectional and longitudinal study // Ger. J. Ophthalmol. - 1992. - Vol. 1, N 1. - P. 35-40.
14. Price M.J., Drance S.M., Price M. et al. The pattern electroretinogram and visual evoked potential in glaucoma // Graefes Arch. Clin. Exp. Ophthalmol. - 1988. - Vol. 226. - P. 542-547.
15. Quigley H.A. Histology of human glaucoma optic nerve damage compared to clinical findings in the same eye // Glaucoma update 2. - Berlin, 1983. - P. 83-88.

ПАТОЛОГИЯ ПСЕВДОФАКИЧНОГО ГЛАЗА, ПРИВОДЯЩАЯ К УДАЛЕНИЮ ИЛИ ЗАМЕНЕ ИНТРАОКУЛЯРНЫХ ЛИНЗ

С.Ю. КОПАЕВ

ГУ МНТК «Микрохирургия глаза» им. С.Н. Федорова, г. Москва

Современная микрохирургия катаракты предусматривает одномоментную интраокулярную коррекцию афакии интраокулярными линзами различных модификаций, предпочтительно с внутрикапсульным расположением ИОЛ, что позволяет полноценно восстановить зрительные функции. В осложненных ситуациях (2) особенности проведения операции, фиксации ИОЛ, состояние zonularного связочного аппарата хрусталика, использование неадекватных типов ИОЛ при повреждениях задней капсулы с выпадением стекловидного тела приводят к появлению осложнений и вынуждают пациентов обращаться за специализированной помощью в позднем послеоперационном периоде (1;8). Одним из наиболее эффективных методов коррекции патологических состояний искусственного хрусталика при невозможности его шовной фиксации является удаление или замена ИОЛ (4). К децентрации и дислокации искусственного хрусталика могут приводить инволюционные, склеротические процессы связочного аппарата и капсульного мешка (5), дисплазии радужки, а также травматические повреждения глаз (7). Подвижность ИОЛ вызывает дисперсию пигмента радужки приводит к возникновению вторичной глаукомы и эндотелиально-эпителиальной дистрофии роговицы (3). С развитием энергетических методов удаления катаракты широко используются ИОЛ, выполненные из эластичных материалов, в том числе и гидрофильные. При производственных нарушениях возможны отклонения от расчетной рефракции глаза, возникают опалесценции ИОЛ, что значительно снижает качество зрения и приводит к повторному хирургическому вмешательству. (6). Известны случаи повреждения ИОЛ во время проведения ИАГ-лазерной дисцизии мембраны или капсулэктомии.

Целью данной работы является годовой анализ типичных клинических ситуаций, вызвавших необходимость удаления или замены ИОЛ и определение хирургической тактики в лечении данной патологии.

Материал исследований. В работе проводится анализ 129 случаев повторного хирургического лечения глаз с нарушением положения интраокулярной линзы, где выполнены операции удаления или замены ИОЛ. Из них 109 человек были свыше 60 лет и только 20 пациентов не достигли указанного возраста. Среди общего числа пациентов 32 случая экстракции катаракты с имплантацией ИОЛ были выполнены в ГУ МНТК-МГ, а 97 глаз оперированы в стенах других лечебных учреждений. Мужчин было 72, женщин - 57 человек.

В зависимости от причин, приведших к удалению ИОЛ, мы выделили 4 группы пациентов.

Первая группа. В эту группу вошли 68 пациентов с интраоперационными осложнениями: разрыв задней капсулы хрусталика с выпадением стекловидного тела или отрыв связок капсульного мешка. Кроме того, отмечалась неадек-

ватная тактика хирурга при проведении витрэктомии или выбор несоответствующей сложившейся ситуации модели ИОЛ, подшивание деструктурирующим шовным материалом, что привело к дислокации искусственного хрусталика. У 49 пациентов были заднекамерные эластичные монолитные ИОЛ из силикона и сополимер-коллагена, у 16 – ИОЛ модели т-26 и у 3 пациентов зрачковые модели т-03 с иридо-капсулярной фиксацией.

Острота зрения пациентов 1-й группы исходно не была высокой, прогрессивно снижалась и не поддавалась коррекции.

Во вторую группу наблюдений были объединены 38 случаев склеротических и дистрофических изменений структур глаза: слабость зонулярной связки, глубокая дистрофия роговицы и радужки при периодических контактах с опорами ИОЛ, UGH-синдром (увеит, глаукома, гифема) которые привели к дислокациям ИОЛ. В 24 случаях находилась зрачковая модель линзы, а в 14 глазах заднекамерная ИОЛ, дислоцировавшаяся в витреальную полость вместе с капсульным мешком из-за слабости цинновой связки. В 12 глазах дислокации ИОЛ предшествовало проведение антиглаукоматозных операций у пожилых людей. На протяжении долгих лет (от 3 до 26 лет) у пациентов 2-й группы сохранялись высокие зрительные функции после хирургии катаракты.

Третью группу наблюдений составили 14 случаев травматических повреждений глаз пациентов, у которых ИОЛ была удалена при первичной хирургической обработке. Кроме дислокации ИОЛ в 11 случаях отмечалась тяжелая сопутствующая патология: контузия или перфорация наружной капсулы глаза, гифема, гемофтальм, иридодиализ. Сроки получения травм были разными – от нескольких дней после выписки из стационара до 18 лет. При поступлении функции глаз были предельно низкими - от 0.02 до светоощущения. В этой группе из 14 пациентов было 9 мужчин в возрасте 38-55 лет. В 3 случаях ИОЛ выпала из глаза в момент травмы с расхождением операционной роговичной раны. Среди пациентов третьей группы в 4 глазах были эластичные ИОЛ, в 10 – линзы из ПММА.

В четвертую группу наблюдений (9 глаз) мы отнесли случаи изменения качественных свойств линз в результате биодеструкции (4 случая); гидратации (2); повреждения ИОЛ в результате лазерного воздействия (2), нарушения прозрачности материала ИОЛ (1). Сроки обращения пациентов в клинику были разные - от нескольких месяцев до 5 лет после операции, при этом качество зрения постепенно снижалось, а в случае токсического воздействия ИОЛ из силикона и полиолигометакрилатуретана (ПУМА) возникали атаки иридоциклита. В одном случае замечена биодеструкция опорных элементов ирисклипслинзы из ПММА, находившейся в глазу более 24 лет. Произошла дислокация ИОЛ в переднюю камеру, однако этот процесс не сопровождался воспалительной реакцией сосудистого тракта глаза. В двух случаях гидратации ИОЛ из гидрофильного акрила вместе с нарушением прозрачности линзы изменилась ее рефракция. Лазерное повреждение оптической части двух линз из ПММА произошло в результате удаления экссудативной мембраны с передней поверхности ИОЛ с помощью ИАГ-лазера.

Результаты. Искусственные хрусталики были удалены по причине изменения положения линзы в глазу, несостоятельной шовной фиксации, угрозы окружающим тканям или биодеструкции материала ИОЛ во всех группах исследований.

Для пациентов 1-й группы, у которых во время операции экстракции катаракты был разрыв задней капсулы, типичным хирургическим вмешательством при замене ИОЛ были субтотальная витрэктомия, синехиотомия с удалением ИОЛ. Выполнялась замена линзы на монолитную заднекамерную модель с расположением в цилиарной борозде и дополнительной шовной фиксацией к радужке или с танцилиарной шовной фиксацией нитью 10-0. Таким способом было прооперировано 62 случая децентрации ИОЛ со смещением оптической части линзы более чем на 3мм, когда край оптики был виден в пределах зрачка. В 6 глазах линза имела центральную позицию, но тело ее было отклонено от естественной плоскости расположения хрусталика с разворотом. Ультразвуковая биометрия выявила нарушение традиционной фиксации ИОЛ, наличие плоскостных синехий, что свидетельствовало о невозможности ее репозиции только путем шовной фиксации. При этом большинство линз уже имели одностороннюю шовную фиксацию.

Во 2-й клинической группе на 24 глазах с дислокацией ирисклипслинзы и отечной дистрофией роговицы с атрофией стромы радужки производилась одномоментная сквозная кератопластика и удаление ИОЛ с заменой на модель Т-26. Новую линзу фиксировали к радужке через свободный доступ «открытое небо». Следует отметить 7 случаев, где задняя капсула хрусталика была сохранна, а на периферии имелись иридокапсулярные синехии. Удаление ИКЛ в подобных ситуациях, где линза была запаяна и подтянута к области операционного доступа, требовало отсечения дужек от оптической части. Они последовательно удалялись отдельно от тела линзы. При этом новая заднекамерная ИОЛ имплантировалась в цилиарную борозду после предварительной синехиотомии без дополнительной шовной фиксации. При контрольном осмотре через 5-8 месяцев положение повторно имплантированных линз было стабильным. В 14 случаях дислокации заднекамерной эластичной ИОЛ в полость стекловидного тела вместе со склерозированным капсульным мешком необходимо было выполнить закрытую витрэктомию, вывести ИОЛ в переднюю камеру, осуществить роговичный разрез, адекватный новой жесткой модели ИОЛ и через него удалить эластичную линзу без предварительного ее разрушения. В 11 случаях была имплантирована заднекамерная ИОЛ Т-26 с танцилиарной шовной фиксацией и в 3-х случаях - ирисклипслинза. Имплантация зрачковой ИОЛ была произведена только в тех случаях, где не было ярко выраженных дистрофических изменений радужки и ранее не отмечались нарушения гидродинамики глаза. Подобный принцип мы использовали для замены линз в 3-й группе травматических дислокаций ИОЛ. Во всех случаях замена проводилась в сроки не ранее 3 месяцев после полученной травмы, при достижении клинического успокоения глаза. В 7 случаях, где дополнительно требовалась пластика радужки, была имплантирована ИОЛ модели Т-03, которая обычно требует наличия сохранного зрачка. В то же время в сложных посттравматических ситуациях, ко-

гда нет нормального зрачка и сохранилось малое количество ткани радужки, недостаточное для свободной пластики, она позволяет сформировать зрачок после фиксации фрагментов радужки на задних опорах ИОЛ. В 2 случаях посттравматический мидриаз и дислокация эластичной ИОЛ после контузии были показанием к имплантации ИОЛ из сополимера коллагена – «гриб» после наложения кисетного шва полипропиленом 10-0. При удалении линз, вызвавших токсический иридоциклит не во всех случаях стала возможной одновременная замена ИОЛ. В 3 случаях из 4 удалений ИОЛ из полиуретанметакрилата имплантация новой ИОЛ была выполнена только через 3-4 месяца, когда глаз стал спокойным. Мы сознательно не использовали в качестве новой ИОЛ линзы из полиметилметакрилата, опасаясь повторной реакции глаза на данный полимер. Были взяты линзы из сополимера коллагена. При контрольном осмотре через 6-8 месяцев новых токсических проявлений не было отмечено. Острота зрения при этом значительно повысилась.

Замена ИОЛ, поврежденной ИАГ – лазером, проводилась на аналогичную модель, после перерасчета оптической силы с учетом рефракции парного глаза.

Заключение и выводы. Анализ клинических результатов показал, что патологическое расположение ИОЛ в глазу может быть обусловлено погрешностью в проведении хирургического вмешательства, связанного с выпадением стекловидного тела, развитием и прогрессированием дистрофических изменений в радужке и роговице, перенесенной в послеоперационном периоде травмой глаза, биодеструкцией материала ИОЛ при нарушении технологии изготовления, воздействием лазерной энергии.

Операции замены ИОЛ являются реконструктивными хирургическими вмешательствами, сопровождаются элементами пластики радужки, витрэктомией, техникой шовной фиксации ИОЛ и герметизацией операционного доступа с учетом предшествовавшего астигматизма. При декомпенсации роговицы требуется одномоментная кератопластика и реконструкция иридохрусталиковой диафрагмы. Проведение подобных вмешательств возможно только специалистами, владеющими всеми видами полостной хирургии.

В 93% случаев после удаления ИОЛ проводилась замена линзы на жесткие заднекамерные модели с фиксацией в цилиарной борозде. Из них 67% не имели адекватной опоры на остатки капсулы на всем протяжении, и линза дополнительно фиксировалась швами. Во всех случаях удаление ИОЛ проводилось через роговичный лимбальный доступ, а в 20 случаях подходом «открытое небо» при одновременной сквозной пересадке роговицы.

При имплантации линзы взамен удаленной могут использоваться жесткие, монолитные или трехсоставные модели ИОЛ для фиксации в цилиарной борозде (93%), зрачковые ИОЛ (4%), коллагеновый «гриб» (3%).

Удаление и реимплантация ИОЛ выполняются в сочетании с другими полостными манипуляциями: витрэктомией, синехиотомией, пластикой радужки с формированием зрачка, иссечением мембран, сквозной кератопластикой. Применение полипропиленового шовного материала 10-0 для фиксации опорных элементов ИОЛ как трансклиарно, так и к радужной оболочке обеспечивает надежную и долговечную фиксацию, не вызывает наружной фильтрации.

Анестезиологическая подготовка к операции по замене ИОЛ должна включать крылонебно-орбитальную блокаду и ретробульбарную анестезию. Капельное применение местных анестетиков может быть недостаточным при увеличении объема хирургического вмешательства.

Литература

1. Федоров С.Н., Егорова Э.В.- Ошибки и осложнения при имплантации искусственного хрусталика.- Москва 1991, 244С
2. Юсеф Н.Ю – О новых возможностях усовершенствования современной фактоэмульсификации при различных видах катаракт.: Автореф. дис. д-ра мед наук. М, 2001.- 33 с.
3. Coil A.F. et al. Intraocular lens exchange for anterior chamber intraocular lens-induced corneal endothelial damage // Ophthalmology,- 1993.-Vol. 100.- No3.-P.384
4. Doren G.S., et al. Indications for and results of intraocular lens explantation.// J. Cataract Refract Surg.- 1992.-Vol. 18.-No 1.-P.79
5. Lewis H., Sanchez G. The use of perfluorocarbon liquids in the repositioning of posteriorly dislocated intraocular lenses.// Ophthalmology.- 1993.-Vol.100.-No7.-P.1055
6. Mamalis N. ASCERS/ESCERS survey shows variety of reasons for foldable IOL explantation.// Eurotimes.-2003.-Vol. 8.-No 10.-P.22
7. Price F.W. et al Explantation of posterior chamber lens.// J. Cataract Refract Surg. – 1992.-Vol. 18.-No5.-P.475
8. Price F.W. et al. Changing trends in explanted intraocular lenses:A single center study.// J Cataract Refract Surg.-1992.-Vol. 18.- No 5.- P.470

УДК 617.741-004.1:615.849.19

СОСТОЯНИЕ ГИДРОДИНАМИКИ ГЛАЗА ПОСЛЕ ЛАЗЕРНОЙ ЭКСТРАКЦИИ КАТАРАКТЫ ПРИ ПРОВЕДЕНИИ ОПЕРАЦИИ В ГЛАЗАХ С ИСХОДНЫМИ НАРУШЕНИЯМИ ТОНОГРАФИЧЕСКИХ ПОКАЗАТЕЛЕЙ

В.Г. КОПАЕВА, Ю.В. АНДРЕЕВ

ГУ МНТК «Микрохирургия глаза» им. С.Н. Федорова г. Москва

Использование технологии лазерной экстракции катаракты (ЛЭК) является новым направлением в хирургии катаракты, которое существенно расширяет возможности применения технологии малых разрезов благодаря эффективному удалению плотных и бурых катаракт (1). Однако по мере накопления клинического опыта у нас появляются данные об использовании метода при различных формах осложненных катаракт. Без сомнения, этот вопрос требует тщательного изучения, так как оперируемые глаза особенно чувствительны к хирургической травме. Наиболее важным считаем изучение возможностей проведения ЛЭК в глазах, имеющих исходные нарушения гидродинамики. Подобные изменения встречаются наиболее часто в практике катарактального хирурга, при этом экстракция катаракты может спровоцировать развитие послеоперационных гипертензий, неподдающихся медикаментозному лечению. Вышесказанное определило цель настоящего исследования, которая состоит в том, чтобы изучить характер гидродинамических сдвигов при проведении ЛЭК в глазах, уже имеющих снижение функциональных резервов системы, контролирующей внутри-

глазное давление. Полученные данные позволят сделать выводы о целесообразности проведения ЛЭК в глазах с нарушениями гидродинамики.

Материал исследования включал 101 глаз у 89 пациентов, которые обратились в клинику МНТК «Микрохирургия глаза» для хирургического лечения возрастной катаракты, и после проведения комплексных обследований одновременно с катарактой были выявлены гидродинамические сдвиги. Исследование носило проспективный характер.

Возраст пациентов находился в пределах от 42 до 87 лет (в среднем $74,16 \pm 7,86$ лет). Незрелые катаракты обнаруживались в 76 случаях (76%), зрелые катаракты - в 10 случаях (10%), перезрелые (Морганьевы) катаракты – в 14 случаях (14%). 3-4 степень плотности ядра хрусталика определялась в 89 случаях (88,1%), в 11 случаях (10,8%) выявлялось плотное (бурое или коричневое) ядро 5 степени плотности.

Во всех случаях выявлялись интенсивные псевдоэкзофолиативные отложения на передней капсуле хрусталика. Зрачок удавалось расширить до 6-7 мм в 30 случаях (29,7%), до 4-5 мм – в 52 случаях (51,4), в 19 случаях (18,8%) он не реагировал на инстилляцию мидриатиков. Передние синехии определялись в 6 случаях (6%). Глубина передней камеры глаза находилась в пределах от 2,3 до 3,74 мм ($3,34 \pm 0,56$). Мелкая передняя камера глаза (менее 3,02 мм) определялась в 16 случаях (15,8%). При этом частичную блокаду угла передней камеры глаза при гониоскопическом исследовании выявляли в 4 случаях (3,9%).

Пациенты были разделены на 2 группы в зависимости от тяжести исходных изменений гидродинамики. В 1-ю группу мы включили 53 случая (52,4%), у которых наряду с катарактой при первичном обследовании выявили повышение ВГД (P_o) в пределах от 28 до 36 ($31,5 \pm 5,7$) мм рт.ст. Оно было обусловлено снижением коэффициента легкости оттока до 0,03-0,08 ($0,04 \pm 0,02$). Во 2-ю группу вышли 49 пациентов, у которых показатели P_o не превышали верхней границы нормы – 12-22,5 ($14 \pm 3,8$) мм рт. ст., но выявлялось снижение коэффициента легкости оттока до 0,08-0,12 ($0,08 \pm 0,04$).

При выборе хирургического вмешательства мы основывались на уже отработанных принципах лечения катаракты в сочетании с глаукомой, состоящей в предварительном проведении антиглаукоматозной операции. Однако представлялось интересным оценить эффективность комбинированных операций ЛЭК в сочетании с удалением наружной стенки шлеммова канала, особенно в тех случаях, когда изменения тонографических показателей не достигают критических значений. Это определило выбор тактики лечения пациентов в группах.

В 1-й группе в 41 случае (подгруппа А) выполняли предварительную антиглаукоматозную операцию – глубокую склерэктомию (ГСЭ), а затем через 1-3 месяца проводили лазерную экстракцию катаракты. В 12 глазах (подгруппа Б) ЛЭК комбинировали с проведением антиглаукоматозной операции. Ее суть состояла в том, что после удаления ядра хрусталика и имплантации ИОЛ, под склеральным лоскутом основного разреза осуществляли удаление наружной стенки шлеммова канала. Аналогичные операции в том или ином варианте применяют при проведении ультразвуковой факоэмульсификации катаракты (2).

Во 2-й группе у 14 пациентов (подгруппа А) выполнялась ЛЭК без антиглаукоматозного компонента. В 35 случаях экстракцию катаракты комбинировали с удалением верхней стенки шлеммова канала.

Тонографические исследования проводили в сроки: до операции - через 7 дней, 30 дней и 8-12 месяцев после ЛЭК. Результаты измерений заносили в компьютерную базу данных и анализировали с использованием пакета программ SPSS for windows. Для получения объективных выводов о тенденции изменений тонографических показателей использовали методику дисперсионного анализа повторных измерений, а так же парный Т-тест.

Результаты

В 1-й группе (подгруппа А) достигнутый при предварительном проведении глубокой склерэктомии уровень P_o оставался стабильным в течение всего периода наблюдения (таблица 1 А). Это подтверждается при статистической обработке полученных данных, так как средние по всем срокам исследования не отличаются от предоперационного уровня ВГД ($F=0,9$; $P=0,5$). В подгруппе Б отмеченное при проведении комбинированного вмешательства снижение P_o было нестойким, средние значения P_o возвращались к исходному уровню через 8 мес-1 год после операции. Снижение P_o обуславливалось повышением коэффициента легкости оттока (С), его последующее повышение было связано с тенденцией к снижению С.

Во 2-й группе (подгруппа А) через 7 дней после ЛЭК выявлялась значимая статистически тенденция к повышению P_o ($P=0,05$ парный Т-тест), что объяснялось снижением коэффициента легкости оттока. Однако в ходе дальнейшего исследования отмечалось восстановление тонографических показателей (таблица 2 А). При проведении комбинированной операции в подгруппе Б удавалось нивелировать тенденцию кратковременного повышения ВГД за счет повышения коэффициента легкости оттока ($F=3,39$; $P=0,01$). Показатели С оставались выше предоперационного уровня в течение всего периода наблюдения - 1 год ($F=2,38$; $P=0,05$).

Обсуждение

Отсутствие рецидивов повышения ВГД, в тех случаях, когда ЛЭК проводилась после предварительно выполненной антиглаукоматозной операции, говорит о том, что ЛЭК не нарушает стабильности эффекта антиглаукоматозной операции. Щадящий характер операции объясняется снижением механической нагрузки на цинновы связки и цилиарное тело при лазерном разрушении ядра. На этом фоне уменьшается степень неспецифического послеоперационного воспаления, снижается выброс во влагу передней камеры белковых элементов и, соответственно, риск обтурации сформированных при антиглаукоматозной операции путей оттока внутриглазной жидкости.

Вместе с тем при некомпенсированном внутриглазном давлении результаты комбинированных операций следует признать недостаточно убедительными. Наряду с нестойкостью гипотензивного эффекта необходимо отметить другой нежелательный момент операции - тенденцию к повышению внутриглазного давления, повышающую риск травмы задней капсулы хрусталика и радужки.

Приведенные данные показывают, что в глазах с исходным снижением коэффициента легкости оттока, без повышения внутриглазного давления, ЛЭК не провоцирует окончательной декомпенсации гидродинамических показателей. Возникающее кратковременное повышение P_0 носит транзиторный характер и не провоцирует дополнительных органических изменений в дренажной зоне. Однако даже кратковременное повышение P_0 в 1-е сутки после операции нежелательно, так как оно может приводить к развитию более серьезных осложнений – к передней ишемической нейропатии. В этой связи интересны результаты, свидетельствующие о возможности получения стабильных показателей P_0 в раннем послеоперационном периоде при проведении ЛЭК в сочетании с антиглаукоматозной операцией в глазах с исходно низкими значениями коэффициента легкости оттока. Преимуществом операции так же является возможность улучшения коэффициента легкости оттока (в течение 1 года после операции), что позволяет говорить о функционировании сформированного пути оттока внутриглазной жидкости. В то время как при выполнении ЛЭК без антиглаукомного компонента все же нельзя исключить возможности повышения внутриглазного давления, связанного с прогрессированием глаукомы.

Выводы

Выполнение ЛЭК на глазах с изменениями гидродинамики позволяет избежать критических нарушений в дренажной зоне, создающих тенденцию к дестабилизации внутриглазного давления в послеоперационном периоде. Выбор техники операции в каждом конкретном случае необходимо проводить с учетом исходных нарушений тонографических показателей. При некомпенсированном повышении ВГД в предоперационном периоде оправдывает себя применение уже отработанной тактики лечения пациентов с глаукомой, состоящей в предварительном проведении антиглаукоматозной операции. Исходное снижение коэффициента легкости оттока без повышения ВГД позволяет выполнять ЛЭК без предварительного проведения антиглаукоматозной операции. В качестве метода выбора можно рассматривать ЛЭК в сочетании с антиглаукоматозным компонентом – удалением наружной стенки шлеммова канала под склеральным лоскутом клапанного разреза.

Таблица 1. Изменения тонографических показателей в 1-й группе исследования в глазах с предварительно проведенной антиглаукоматозной операцией (подгруппа А)

Сроки исследования	Кол-во случаев	Тонаграфические показатели (средние значения+ σ)			
		P_0	C	F	P_0/c
До операции	41	14,8±5,2	0,18±0,05	1,07±0,6	93±55,9
7 дней		12,9±4,9	0,17±0,07	0,96±0,6	93,4±41,3
30 дней		13,4±4,1	0,16±0,07	0,54±0,4	94±50
3 мес		14,4±3,08	0,22±0,09	0,82±0,7	74,4±40
8мес. - 1 год		14,7±3,4	0,24±0,05	1,4±0,8	73,2±35

в глазах с сочетанной операцией (подгруппа Б)

До операции	12	24,6±4,5	0,05±0,02	1,4±1,6	467,4±263
7 дней		13,4±5,8	0,18±0,07	0,9±0,5	108±74,3
30 дней		14,3±6,2	0,19±0,06	1,4±0,8	143±147,7
3 мес		13,1±6,5	0,2±0,05	1,5±0,9	92,4±31,5
8 мес-1 год		20,1±6,3	0,12±0,09	1,4±1,16	166±174

Таблица 2. Изменения тонографических показателей после ЛЭК во 2-й группе исследования. ЛЭК, выполненная без антиглаукоматозной операции (подгруппа А)

Сроки исследования	Кол-во случаев	Тонаграфические показатели (средние значения+σ)			
		ро	с	f	ро/с
До операции	14	19,6±2,17	0,1±0,02	0,97±0,12	239±97,6
7 дней		21,8±1,9	0,13±0,06	1,6±0,5	276±196
30 дней		18,5±3,1	0,14±0,09	1,26±0,8	210±179
3 мес		14,8±2,6	0,13±0,02	0,7±0,4	103±40,5
8 мес-1 год		17,1±5,9	0,12±0,08	1,05±0,7	249±241

При проведении сочетанной операции (подгруппа Б)

До операции	35	17,4±3,2	0,09±0,02	0,7±0,4	216±127
7 дней		11,4±5,4	0,23±0,07	1,3±0,8	66±30
30 дней		11,1±3,5	0,2±0,04	0,8±0,4	57,4±20
3 мес		9,5±3,9	0,19±0,1	1,36±1	53,2±21
8 мес-1 год		12,2±2,7	0,2±0,08	0,71±0,8	62,6±25

Литература

1. В.Г.Копеева, Ю.В.Андреев и др. Лазерная экстракция бурых катаракт с Nd:YAG 1,44 мкм лазером. Вестник офтальмологии.- 2002.- №1.- С.22-26.
2. Bruce D.S., Barrett G.D. Combined small incision phacoemulsification and trabeculectomy. J.cataract refractive surgery.- 1993.- Vol.19.- P.97-102.

ОЦЕНКА ЭФФЕКТИВНОСТИ ЛЕЧЕНИЯ ПРИ ОБСКУРАЦИОННОЙ АМБЛИОПИИ У ДЕТЕЙ

В.Г. КУТИМОВА, Е.Г. ПОЛЯНСКАЯ

Тамбовский филиал ГУ МНТК «Микрохирургия глаза» им. акад. С.Н. Федорова.

Обскурационная амблиопия является одной из основных причин низких функциональных результатов после экстракции врожденной катаракты.

Статистика показывает, что наиболее выраженная положительная динамика (увеличение остроты зрения на 0,17) отмечается после операций, проведенных в первые месяцы жизни ребенка (преимущественно за счет ее увеличения в 2,1 раза – на 0,06 – в возрастном периоде от 6 месяцев до 2 лет). В дальнейшем острота зрения повышается лишь на 0,015-0,03 до 6-летнего возраста (Хватова А.В. и соавт.; 1987).

У детей, прооперированных в 2-3 года, установлено незначительное (на 0,01-0,02) ежегодное повышение остроты зрения до 6-летнего возраста (в целом на 0,07) и дальнейшая стабилизация зрительных функций.

В целом анализ динамики послеоперационной остроты зрения позволил выявить период наибольшей пластичности зрительной системы человека, ограничивающийся первыми 2 годами жизни, и длительный период сохранения чувствительности зрительного анализатора к деривации предметного зрения, продолжающийся до 6-летнего возраста.

Выявление закономерности формирования зрительной системы в раннем онтогенезе у детей с афакией обосновывает необходимость проведения плеоптического лечения до 6-летнего возраста с особым акцентом на период до 2 лет. Особо стоит вопрос об оценке исходного функционального состояния зрительного анализатора детей с обскурационной амблиопией.

Установлено, что визуальные возможности одних и тех же амблиопичных глаз выглядят более оптимистичными при зрении вблизи, чем вдаль.

Так, у детей с исходной остротой зрения вдаль менее 0,1 вблизи она составляет 0,24. В группе пациентов с исходной остротой зрения вдаль 0,1-0,3 вблизи она составила 0,43. У детей с исходной остротой зрения вдаль 0,4 и выше – вблизи 0,638.

Этот факт свидетельствует о том, что реальные зрительные возможности амблиопичных глаз до сих пор оцениваются неполно, то есть только по уровню остроты зрения вдаль. Иными словами, в определенных условиях корковый отдел зрительного анализатора способен воспринимать зрительные стимулы достаточно малых угловых величин. Стало быть, потенциальные возможности зрительного анализатора таких детей достаточно велики и задача состоит в том, чтобы научиться их использовать.

По данным НИИ им. Гельмгольца, результаты определения характера зрения для дали и близи у пациентов с обскурационной амблиопией свидетельствуют, что при остроте зрения 0,1 у части детей (40%) на близком расстоянии сохраняется одновременное (31%) и даже бинокулярное зрение (8%). При исходной остроте зрения вдаль 0,1-0,3 одновременное и бинокулярное зрение оп-

ределяется чаще (вдаль 30,2%, вблизи 52,1%). При исходной остроте зрения 0,4 и выше эти показатели еще более высокие (39,5% и 74,4%) (Кашенко Т.П. и соавт.; 1986).

Таким образом, даже у детей с наиболее тяжелой амблиопией (острота зрения вдаль 0,1) величина остроты зрения для близи достаточна для практически нормальной работы на близком расстоянии.

Целью исследования явилась оценка эффективности результатов комплексного плеоптического лечения детей с обскурационной амблиопией.

Материалы и методы

Нами проанализированы истории болезней 57 пациентов, обратившихся с диагнозом «врожденная катаракта» в возрасте от 1 года до 5 лет – 23 чел., от 6 до 10 лет – 19 чел., старше 10 лет – 15 чел.

Из всего числа обратившихся детей старше 1 года прооперировано 24 ребенка, имеющих одностороннюю катаракту, 33 - двустороннюю (всего 90 глаз). Достоверно выявить наличие бинокулярного зрения вблизи удалось только у 15 % пациентов. Обследование включало:

- определение остроты зрения с коррекцией и без коррекции, характера зрения, характера фиксации;
- периметрию, офтальмоскопию, ультразвуковые и электрофизиологические исследования (ЭЛ, ПЭЧ, ЗВП, ЭРГ);

Лечение после операции проводилось в условиях оптической или контактной коррекции монокулярно, без миопии и бинокулярно вблизи.

Комплексный метод лечения включал:

- максимальную оптическую коррекцию;
- плеоптическое лечение (лазерстимуляция сетчатки, магнитостимуляция, пункционная или чрескожная электростимуляция, паттерн-стимуляция, компьютерное плеоптическое лечение);
- ортоптические тренировки для близи;
- ирригационную трофическую терапию (введение церебролизина, тауфона, эмоксипина, трентала в возрастных дозировках путем ретробульбарной катетеризации в течение 10 дней);
- домашние функционально-психологические тренировки;

Результаты и их обсуждение

После проведения хирургического лечения были получены результаты (см. таблицу 1.).

Таблица 1. Острота зрения с коррекцией до операции и после операции

Острота зрения	Количество глаз	
	до операции	после операции
до 0,02	35	4
0,02 – 0,06	23	6
0,07 – 0,1	22	35
0,2 – 0,3	10	30
0,4 и выше	-	15
Всего:	90	90

На послеоперационное лечение через 2-3 месяца явилось 40 пациентов (66 глаз).

Таблица 2. Острота зрения до лечения и после лечения

Острота зрения	Количество глаз	
	до лечения	после лечения
0,03	13	-
0,03 – 0,05	11	2
0,06 – 0,08	12	9
0,09 – 0,125	24	13
0,2 – 0,3	13	26
0,4 и выше	3	16
Всего:	66	66

Как следует из таблицы 2, острота зрения была ниже 0,1 до операции на 80 глазах, после лечения на 45 глазах. До лечения острота зрения выше 0,2 была у 10 пациентов, после лечения – у 45 пациентов.

Результаты лечения мы оценивали как положительные, если имело место повышение остроты зрения:

при исходной 0,05 - на 0,01

при исходной 0,05-0,09 - на 0,02

при исходной 0,1-0,2 - на 0,05

при исходной 0,3 и выше - на 0,1,

- отмечалось улучшение хотя бы одного из следующих показателей

– снижение порога электрической чувствительности на 20-30 МКА;

– повышение электрической лабильности на 5-10 Гц.

Таким образом, до лечения острота зрения до 0,05 была у 24 человек, после лечения только у 2-х, до лечения острота зрения выше 0,2 была у 16 больных, после - у 42. В результате лечения восстановление центральной фиксации наблюдалось у 50 % больных, бинокулярное зрение вблизи выработано у 53 %. Объективным критерием функционального состояния макулы у детей с афакией являются макулярная электроретинограмма и зрительно вызванные потенциалы. Однако даже субнормальные амплитудные показатели электроретинограммы еще не исключают наличие патологических изменений на глазном дне (патологию макулы и зрительного нерва). Несовпадение ЭФИ – данных и офтальмоскопических данных у детей отмечено в 40 % случаев.

У всех пациентов после лечения отмечали снижение порога электрической чувствительности по фосфену на 10-20 МКА и повышение электрической лабильности на 5-10 Гц, что является показателем положительной динамики. Все пациенты были приглашены на повторный курс через полгода. Через 6 месяцев отмечалась тенденция к незначительному повышению остроты зрения и сохранение параметров порога электрической чувствительности, электрической лабильности.

Казалось бы, после лечения острота зрения вдаль повышается не всегда значительно, но все пациенты отмечали субъективное улучшение остроты зрения, снижалась утомляемость глаз, повышался зрительный комфорт вблизи, пациенты отмечали усиление четкости изображений, уменьшение косоглазия.

Кроме того, улучшалось общее состояние детей: они становились более спокойными, уравновешенными (по мнению родителей).

Выводы

Таким образом, можно сделать основной вывод: раннее выявление детей с обскурационной амблиопией, достаточная оптическая коррекция и плеоптическое лечение в комплексе с ирригационной трофической терапией и ортоптической для близи способствуют устранению слабовидения у детей младшего возраста и улучшению их психо - соматического состояния.

Литература

1. Аветисов Э.С. Дисбитнокулярная амблиопия и ее лечение. – М.: Медицина, 1968.
2. Аветисов Э.С., Ковалевский Е.И., Хватова А.В. Руководство по детской офтальмологии. – М.: Медицина, 1987.
3. Грабовска И.В., Мозга В.А. Оценка эффективности лечения при обскурационной и рефракционной амблиопии у детей. Вестник офтальмологии. – 1981.
4. Дубашева Т.И., Волошин В.Х. Отдаленные результаты лечения дисбинокулярной амблиопии в зависимости от характера зрения. Офтальмол.журнал. – 1977. № 7.
5. Ковалевский Е.И., Новикова Л.А., Дубовская Л.А. Способ лечения амблиопии // Сб.науч.тр. – М., 1988.

УДК 617.723-006.81

ДИФФЕРЕНЦИАЛЬНАЯ ДИАГНОСТИКА УВЕАЛЬНОЙ МЕЛАНОМЫ, СОЧЕТАЮЩЕЙСЯ С РАКОМ МОЛОЧНОЙ ЖЕЛЕЗЫ, И МЕТАСТАЗОВ РАКА МОЛОЧНОЙ ЖЕЛЕЗЫ В СОСУДИСТУЮ ОБОЛОЧКУ ГЛАЗА

М.Ю. ЛЕРНЕР, Е.Е. ГРИШИНА, И.В. ПОДДУБНАЯ

*Офтальмологическая клиническая больница города Москвы,
Кафедра онкологии РМАПО, г. Москва*

В последние годы отмечается значительный рост внутриглазных метастазов, что, по всей вероятности, обусловлено увеличением продолжительности жизни онкологических больных. По данным различных авторов, от 8 до 13% онкологических больных имеют метастазы в орган зрения. Среди солидных опухолей, метастазирующих в орган зрения, преобладает рак молочной железы – 67,5% [1]. При этом в 77% случаев встречается поражение заднего отдела сосудистой оболочки глаза [2].

Между тем почти 2/3 всех внутриглазных опухолей составляет увеальная меланома. Частота этой злокачественной опухоли в России составляет 11 новых случаев на 1 млн. взрослого населения. Есть мнение, что в 15% случаев увеальная меланома является не единственной злокачественной опухолью у больного, а встречается при первично-множественном поражении (ПМЗО) [3]. Первично-

множественные злокачественные опухоли, или полинеоплазии, - одновременное или поочередное образование злокачественных опухолей. Они развиваются самостоятельно и независимо друг от друга в пределах одного или нескольких органов человека [4]. При этом наиболее частой опухолью, встречающейся в сочетании с увеальной меланомой, по нашим данным, является именно рак молочной железы.

Определение характера опухоли имеет принципиальное значение для планирования адекватного лечения. Так, в случае увеальной меланомы проводят радикальное лечение – локальную эксцизию опухоли, лучевую брахитерапию либо энуклеацию. Основным методом лечения метастатических опухолей хориоидеи является дистанционная лучевая терапия, которая применяется как самостоятельно, так и в сочетании с химиотерапией. Лечение метастатической опухоли проводится с паллиативной целью и направлено на улучшение качества жизни больных с генерализованной формой заболевания.

Многие авторы указывают на трудности дифференциального диагноза этих двух поражений и связанные с этим лечебные ошибки. [5]. Установить правильный диагноз помогают данные анамнеза и информация о поражении других органов. Важную роль играет знание клинической картины метастатической опухоли и первичной опухоли хориоидеи.

Целью нашего исследования было изучение особенностей увеальной меланомы в сочетании с раком молочной железы (ПМЗО) и метастазов рака молочной железы в сосудистую оболочку глаза.

Материалы и методы исследования. Нами обследовано 20 больных увеальной меланомой и раком молочной железы (группа 1) и 18 больных раком молочной железы с метастатическим поражением хориоидеи (группа 2).

Результаты. Увеальная меланома при ПМЗО в 74% была представлена веретенновидными клетками (тип В). Среди опухолей молочной железы в обеих группах преобладали инфильтративный протоковый рак и аденокарцинома (более 80%).

Возраст больных на момент установления диагноза рака молочной железы в 1-й группе составил 29-76 лет (медиана 53 лет), во 2-й группе - 21-69 года (медиана 46 год). Однако внутриглазная опухоль (увеальная меланома) у больных с ПМЗО было выявлена в более позднем возрасте, чем увеальные метастазы: возраст больных в группе 1 составил от 41 до 82 лет (медиана 65 лет), в группе 2 – от 22 до 73 лет (медиана 46 лет).

При первично-множественном поражении две различные опухоли возникали в сроки от 1 до 37 лет с медианой 7 лет. Лишь в одном случае опухоли были выявлены синхронно. Метастазы в орган зрения обнаруживались в более ранние сроки после установления диагноза рака молочной железы – от 4 месяцев до 11 лет (медиана 2 года).

Таким образом, для увеальной меланомы при ПМЗО были и характерны более поздний возраст на момент как висцерального, так и увеального поражения, а также большие сроки между увеальным и висцеральным поражением.

При офтальмоскопии метастазы рака молочной железы были видны как рыхлые белесоватые очаги неправильной формы с небольшой относительно

диаметра проминенцией и высокой отслойкой сетчатки. Для первичной меланомы было характерно образование плотного опухолевого полушаровидного или грибовидного узла с серозной отслойкой сетчатки. Наличие кровоизлияний на поверхности опухоли чаще выявляли при первичной меланоме хориоидеи (36,4%) в отличие от метастазов рака молочной железы (4,6%). Обе опухоли могут быть неравномерно пигментированы, однако беспигментные опухоли значительно реже (7,7%) встречаются при меланоме, чем пигментированные, в то время как метастазы рака молочной железы преимущественно беспигментные (95%).

При метастатическом поражении в 16,7% выявляли многофокусное поражение сосудистой оболочки, в 33,3% поражение было билатеральным. У 2 больных множественные очаги были выявлены на обоих глазах. У больных с ПМЗО множественных внутриглазных поражений зафиксировано не было.

Метастазы в 50% локализовались в центральных отделах глазного дна, в 33% - в экваториальной зоне, в 12% занимали все глазное дно в виде «стелющейся» ткани. Предэкваториальных очагов выявлено не было. Увеальная меланома локализовалась в 37,7% в центральной зоне, в 18% - в экваториальной области, в 13% - в предэкваториальной зоне.

Нами был проведен анализ ультразвуковой картины внутриглазных опухолей. При первичной увеальной меланоме достоверно чаще выявляли правильную полушаровидную форму опухоли (в 45%), в то время как для метастаза была характерна неправильная форма – полигональная, двугорбая или трехгорбая (в 62,5%). Грибовидная форма опухоли наблюдалась только при увеальной меланоме. Экскавация хориоидеи вследствие роста опухоли была выявлена только при увеальной меланоме.

Установить правильный диагноз внутриглазной опухоли у онкологических больных также помогает информация о наличии других метастазов. Одновременно с метастатической увеальной опухолью у 74,4% больных были выявлены метастазы в другие органы, а в течение года множественные метастазы были выявлены у 97% больных. При увеальной меланоме клинически выявляемых метастазов за этот период обнаружено не было.

Продолжительность жизни больных с метастатическим поражением органа зрения невысока – от 4 месяцев до 1,5 лет (медиана 1 год), при этом выживаемость с момента диагноза опухоли молочной железы составляет от 1 до 14 лет (медиана 4 года). В группе с ПМЗО выживаемость достоверно лучше: от 1 до 39 лет с момента первой опухоли (медиана 12 лет) и от 6 месяцев до 25 лет (медиана 7 лет) с момента выявления второй опухоли.

Выводы. Таким образом, в отличие от увеальной меланомы при ПМЗО для метастатического поражения сосудистой оболочки характерны более раннее проявление с момента манифестации рака молочной железы, меньшие сроки между висцеральным и увеальным поражением, а также меньшая продолжительность жизни с момента диагностики внутриглазной опухоли. В клинической картине следует обратить внимание на форму опухоли, наличие пигментации и кровоизлияний на ее поверхности, а также возможность развития на

глазном дне при метастатическом поражении нескольких опухолевых очагов и вовлечения в опухолевый процесс обоих глаз. Для первичной опухоли хориоидеи более характерна правильная полушаровидная или грибовидная форма при ультразвуковом исследовании и появление экскавации хориоидеи вследствие роста опухоли, в то время как неправильная форма опухоли чаще выявляется при метастатическом поражении сосудистой оболочки глаза.

Литература

1. Гришина Е.Е. О роли офтальмолога в диагностике и планировании лечения метастатических опухолей органа зрения, //Достижения и перспективы офтальмоонкологии.- 2001, С.- 104-106
2. Офтальмоонкология. Руководство для врачей. Под ред. А.Ф. Бровкиной.-М.; «Медицина», 2002.- 235 с.
3. Лихванцева В.Г., Федотова О.Ф. Первично-множественные опухоли у пациентов с увеальной меланомой, //Достижения и перспективы офтальмоонкологии.- 2001.- С.- 59-63
4. Чиссов В.И., Трахтенберг А.Х. Первично-множественные злокачественные опухоли.- М.; «Медицина». – 2000.- С.- 7
5. Henkid P., Roth M. Breast carcinoma and concurrent uveal melanoma, //Am. J. Ophthalmol.- 1971.- Vol. 71: 198-203

УДК 617.731-007.23-053.2-073.55

ДИНАМИЧЕСКОЕ ИССЛЕДОВАНИЕ КРИТИЧЕСКОЙ ЧАСТОТЫ СЛИЯНИЯ МЕЛЬКАНИЙ У ДЕТЕЙ С ПАТОЛОГИЕЙ ЗРИТЕЛЬНОГО НЕРВА

Т.Е.МАРЧЕНКОВА, Э.М.МИРОНОВА, К.В.ГОЛУБЦОВ

ГУ МНТК «Микрохирургия глаза» им ак.С.Н.Федорова, г. Москва.

Проблема ранней диагностики патологии зрительного нерва в офтальмопедиатрии вызывает определенные затруднения в связи с микросимптомной картиной клинических признаков на глазном дне. В настоящее время хроматическую импульсную светостимуляцию применяют для диагностики методом критической частоты слияния мельканий (КЧСМ). Согласно Международной классификации(1989) зрительные расстройства имеют четыре степени тяжести, для определения которых наравне с параметрами, характеризующими остроту и поле зрения, входит КЧСМ. Диагностическую ценность метода исследования КЧСМ в разное время отмечали [1,2,3,4] и др. Однако в литературных источниках мы не встретили результатов исследования КЧСМ в динамике после проведенного лечения по поводу частичной атрофии зрительного нерва (ЧАЗН) у детей.

Задачей настоящего исследования явилась динамическая оценка показателей КЧСМ у детей до и после лечения по поводу частичной атрофии зрительного нерва методом нейротрофической терапии и светостимуляции.

Материал и методы. Под наблюдением находились 38 детей в возрасте от 6 до 15 лет с частичной атрофией зрительного нерва посттравматической этиологии. Острота зрения на глазах с ЧАЗН колебалась от 0,08 до 0,4, составляя в среднем 0,25. Заболевание носило монокулярный характер, при этом парный

здоровый глаз служил контролем. При проведении компьютерной периметрии определялись большое количество относительных и единичные абсолютные скотомы. Острота зрения парного глаза составляла 0,8-1,0

Определение критической частоты слияния мельканий (КЧСМ) проводилось с помощью прибора «КЧСМ - Д» ФГУП «ФЦДТ Союз» до и после курса нейротрофической терапии. Прибор состоит из блока управления и свето-теста, выполненного в виде предъявляемого монохромного стимула с различной длиной волны: красного, зеленого и синего цвета. Частота мельканий светового импульса от 5 до 60 Гц.

Определение КЧСМ проводится отдельно для каждого глаза, с изменением видимой частоты мельканий от меньшей к большей или, наоборот, от большей к меньшей, показания текущей частоты мельканий отражаются на экране монитора и фиксируются оператором. Пациента просили отметить момент полного слияния мельканий. КЧСМ-тест повторяли три раза и учитывали только те данные, которые совпадали при повторном тестировании. Параметры КЧСМ статистически обрабатывали, вычисляли среднеквадратичную ошибку и достоверность различий между средними значениями при уровне значимости 95%.

В стационаре проводили катетеризацию ретробульбарного пространства с помощью ирригационной системы. Свободный конец ее фиксировали пластырем к коже окологлазничной области. Введение препаратов (церебролизин, агапурин, тауфон, эмоксипин, рибофлавин) проводили непосредственно в ирригационную систему стерильным шприцем по 0,4 мл каждого препарата последовательно, дробно с интервалом в 2 часа в течение 10 дней.

Курс лечения состоял из 10 сеансов светостимуляции. Частоту стимуляции световыми импульсами устанавливали в зависимости от данных КЧСМ, снижая ее на 10-15%. Время стимуляции 3 минуты. Всем детям с ЧАЗН светостимуляцию проводили только зеленым светом.

Противопоказанием к применению метода являются: острые воспалительные заболевания глаз, повышение внутричерепного давления и судорожная готовность, новообразования глаз, индивидуальная непереносимость и др.

Светостимуляция осуществлялась с помощью очков (типа защитных) с двухцветными светодиодами, расположенными напротив каждого глаза в центральной зоне. У детей с ЧАЗН лечение проводилось только зеленым светом. Диаметр светового импульса – 10 мм, зона засвета сетчатки – 60 гр., дискретность изменения частоты – 0,5 Гц, длительность светового импульса – 10 мсек. Такая длительность стимула была выбрана в соответствии с принятой практикой регистрации локальной ретинограммы (Л-ЭРГ).

Результаты. Заметное снижение показателей наблюдалось на глазах с частичной атрофией зрительного нерва (ЧАЗН) по сравнению с парным здоровым глазом. Установлено, что показатели КЧСМ на здоровых глазах у детей составили в среднем 50,2 Гц на зеленый стимул и 46,1 Гц - на красный. В то же время как параметры КЧСМ на глазах с ЧАЗН составили в среднем 39,5 Гц на зеленый стимул и 36,3 Гц на зеленый и неа красный. Низкие показатели КЧСМ, как правило, связаны с органическими изменениями в зрительном нерве.

Эффективность комплексной нейротрофической терапии и лечебной светостимуляции оценивали по динамике компьютерной периметрии и повышению остроты зрения. Так, уменьшение площади относительных и абсолютных скотом составило в среднем 35,6%. Острота зрения в среднем достигла 0,63. Приведенные данные о положительном влиянии лечения на зрительные функции получили подтверждение при исследовании КЧСМ после проведенного курса лечения. При этом повышение КЧСМ на зеленый свет составило в среднем - 12,6% , показатели КЧСМ на красный свет возросли на 8% по сравнению с исходным уровнем. Положительный эффект такого комплексного лечения состоит в создании условий для повышения эффективности действия медикаментозных и рефлекторных лечебных факторов.

Таким образом, при снижении исходных показателей КЧСМ на глазах с ЧАЗН по сравнению с парным здоровым глазом, после проведенного курса нейротрофической терапии и фотостимуляции зеленым светом наблюдали достоверное повышение чувствительности к зеленому мелькающему свету, что определяло тенденцию к нормализации соотношения показателей КЧСМ на зеленый и красный свет.

Литература

1. Вербельская В.М., Лебенкова О.А. Особенности частотно-критической и частотно-контрастной чувствительности глаза на цвета при АЗН// Актуальные вопросы социальной офтальмологии. Вып.2.-М.;1988.- С.-43-47.
2. Меркулов И.И. Введение в клиническую офтальмологию. Харьков,1964, 310с.
3. Пивоваров Н.Н. Диагностическое значение зрительных сенсорных феноменов в патологии оптического и нервного аппарата: Автореф. дис... д-ра.,М.;-1982.-34 с.
4. Шигина Н.А., Куман И.Г., Крутов С.В., Голубцов К.В. Особенности использования импульсного хроматического цвета в диагностике и лечении АЗН. //Клиническая офтальмология .-2002.- Т.3.-№1.-С.-37-40

УДК 617.731-007.23:615.777.4

ОПЫТ ИСПОЛЬЗОВАНИЯ ГИПЕРБАРИЧЕСКОЙ ОКСИГЕНАЦИИ ДЛЯ ЛЕЧЕНИЯ ЧАСТИЧНОЙ АТРОФИИ ЗРИТЕЛЬНОГО НЕРВА РАЗЛИЧНОЙ ЭТИОЛОГИИ

Л.К. МОШЕТОВА, М.К. ГУСОВА, Л.М САВЧЕНКО.

Российская медицинская академия последипломного образования.

Поражения зрительного нерва относятся к тяжелой патологии органа зрения. По данным Всероссийского общества слепых, атрофия зрительного нерва (АЗН) является одной из основных причин слабовидения и слепоты, наблюдается у лиц трудоспособного возраста, характеризуется значительным снижением остроты зрения на оба глаза, нарушением поля зрения, необратимостью процессов, происходящих в зрительном нерве. Лица с данным заболеванием составляют 20,5% в контингенте слепых (1). Интерес к данной проблеме связан с

ее актуальностью и активным внедрением в клиническую практику новых методов лечения данного заболевания.

В патогенезе токсических невритов (ТН) наряду с дегенерацией и демиелинизацией нервных волокон немаловажную роль играют гемодинамические нарушения, гипоксия нейронов и следующие за ними метаболические расстройства.(2,4,5) По мнению ряда авторов, представляет интерес использование метода гипербарической оксигенации (ГБО) в сочетании с магнитостимуляцией зрительного нерва для лечения больных с частичной атрофией зрительного нерва (ЧАЗН). Спазм сосудов, обусловленный физиологическим действием кислорода, находящегося под повышенным давлением, не нарушает аэробного метаболизма глаза. Ряд авторов отмечают, что назначение ГБО при заболеваниях зрительного нерва должно быть обоснованным и продуманным с учетом состояния ауторегуляции и гемодинамики на фоне сосудорасширяющей терапии (5). Другие авторы считают, что ГБО ликвидирует регионарную ишемию и стимулирует выработку «эндогенных» антиоксидантов (4). Для проведения ГБО у офтальмологических больных требуются небольшие величины избыточного давления (0,5-0,8 ат), исключающие токсическое действие кислорода.

Цель работы - оценка результатов применения комплекса терапии, включающего гипербарическую оксигенацию (ГБО) в сочетании с парабульбарным введением антиоксидантов при лечении и реабилитации пациентов с частичной атрофией зрительного нерва (ЧАЗН) различной этиологии.

Материалы и методы. В стационаре клинической больницы скорой помощи г.Владикавказ, было обследовано и пролечено 16 человек (32 глаза) с частичной атрофией зрительного нерва различной этиологии: токсической (12 глаз), сосудистой (8 глаз); поствоспалительной (8 глаз); посттравматической (4 глаза). Возраст больных составил от 26 до 54 лет (в среднем - 38), мужчин-12, женщин-4, срок заболевания - от 1 месяца до 3 лет. Из сопутствующих заболеваний отмечались: гипертоническая болезнь- 7, гастрит- 4, хронический бронхит-3, цирроз печени-2. Всем пациентам был проведен курс комплексной терапии. Лечение, проводимое в клинике, включало сосудорасширяющие препараты (в\м 1% раствор никотиновой кислоты 1,0 мл, в\м компламин 300 мг 10 инъекций), витамины группы В (в\м мильгамма), биогенные стимуляторы (в\м экстракт алоэ 1,0 мл, стекловидное тело), в\м прозерин 2,0 мл, в\в кавинтон 0,5% 4,0 мл - 10 инъекций, парабульбарно трентал 1,0, №10. Для лечения больных с ЧАЗН нами была применена ГБО, которую проводили в барокамере «БЛКС-3-01» в режиме изопрессии 1,5 ат (150 кПа) по 40 мин, время компрессии 7 мин, декомпрессии - 6 мин. Перед сеансом больным вводили антиоксиданты: витамины А и Е внутримышечно в дозе 1мл и эмоксипин парабульбарно в дозе 0,5 мл. Курс лечения состоял из 10 сеансов, проводимых ежедневно. Через 6-8 месяцев курс лечения повторяли. Больные наблюдались в течение 3 лет.

Контрольную группу составили 26 пациентов с ЧАЗН, которым проводили только медикаментозную терапию. В возрасте от 28 до 56 лет.

Офтальмологическое обследование проводилось перед началом и после окончания лечения, а также при ежегодных осмотрах в течение 3 лет. Использовали следующие методики: определение остроты зрения, компьютерную пе-

риметрию (КП), прямую офтальмоскопию, определение критической частоты слияния мельканий (КЧСМ).

Результаты. ГБО в сочетании с комплексным медикаментозным лечением было проведено на 32 глазах пациентам с ЧАЗН различной этиологии. Степени ЧАЗН определяли в соответствии с классификацией Л.Ф Линника и С.И Анисимова (1 степень - острота зрения – 0,3; 2 степень - 0,1-0,3; 3 степень - 0,01-0,09; 4 степень - движение руки у лица). С 1 степенью ЧАЗН было – 6 глаз, со 2 степенью - 10 глаз, с 3 степенью - 15, с 4 степенью - 1. В той группе больных, где острота зрения была выше 0,3, в 2 случаях удалось повысить остроту зрения до 0,8 с коррекцией. Это пациенты с сосудистой и поствоспалительной ЧАЗН. Со 2 степенью ЧАЗН острота зрения повысилась до 0,5. В основном это были пациенты с ЧАЗН (6 из 12 глаз) токсической этиологии. Полученный результат был неоднозначен и зависел от сроков начала лечения. В более поздние сроки лечения от начала заболевания положительной динамики зрительных функций не было. Из 15 больных с 3 степенью ЧАЗН острота зрения повысилась у 12, из них на 8 глазах на 0,03 при исходной остроте зрения ниже 0,06. В основной группе больных обращает на себя внимание прямая зависимость улучшения зрительных функций от комплексной терапии, при этом стабилизация зрительных функций расценивается как положительный результат. Так, через 1 месяц после первого курса лечения расширение полей зрения наблюдали в 10 из 32 глаз, что составило 31%. Через 2 года после повторных курсов терапии расширение полей зрения было в 28 глазах, что составило 80% от общего числа.

В контрольной группе пациентов, которым проведена только медикаментозная терапия, процент сохранения зрительных функций через 1 месяц после лечения, так же как и в основной группе больных, к этому периоду составил 31%. Через 2 года наблюдения этот показатель остался прежним.

Выводы. Таким образом, сравнительный анализ показал, что зрительные функции при частичной атрофии зрительных нервов улучшаются и остаются стабильными в течение всего срока наблюдения (3 года) у пациентов, лечение которых проводили каждые 6-8 месяцев с применением ГБО в сочетании с антиоксидантами. На наш, взгляд ГБО показана при токсической депрессии нейронов сетчатки и зрительного нерва.. Предполагаемый комплекс мероприятий можно расценивать как один из эффективных способов лечения поражения зрительного нерва при его частичной атрофии.

Литература

1. Либман Е.С.// Офтальмол. журнал-1989.-№1.-С.- 1-3.
2. Линник Л.Ф., Шигина Н.А., Куман И.Г. и др. Лечение частичной атрофии зрительного нерва на фоне сосудистой недостаточности методом магнитостимуляции //Офтальмохирургия.-1992.-3.-с.-57-62.
3. Попова З.С., Кузьминов О.А. Лечение первичной открытоугольной глаукомы методом сочетанного применения ГБО и антиоксидантов // Вестн. офтальмологии.-1996.-№1.-С.-4-6.
4. Сидоренко Е.И. Оксигенотерапия в офтальмологии. М., 1995.-184с.

ПРИЧИНЫ ПОЗДНЕЙ ВЫЯВЛЯЕМОСТИ ГЛАУКОМЫ В ЙЕМЕНСКОЙ РЕСПУБЛИКЕ

АЛИ ХЕФД АЛЬ-ДИН АЛЬ НАДАРИ

Московский НИИ глазных болезней им. Гельмгольца

Наиболее важным, но и сложным является выявление самых ранних признаков глаукомы, которые или предшествуют клинической манифестации заболевания, или сопровождают уже появившиеся симптомы. Это важная, но не единственная составляющая проблемы ранней диагностики глаукомы, от которой зависит правильность выбора адекватного лечения, его эффективность, а в долгосрочном плане — профессиональная сохранность и социальная стабильность больного.

В настоящее время диагностика глаукомы основывается на оценке совокупности симптомов, так как ни один из них не является достаточно специфичным, а существующие диагностические тесты — достаточно чувствительными. Однако наряду с такими кардинальными симптомами глаукомы, как повышение уровня офтальмотонуса выше толерантного уровня и наличие экскавации диска зрительного нерва (ДЗН), характерные нарушения зрительных функций менее подвержены физиологическим вариациям в пределах одной и той же возрастной группы и нередко являются решающими в постановке диагноза. Нарушение зрительных функций и поражение ДЗН, как правило, находятся в корреляционной зависимости друг от друга. Ряд исследователей считают, что примерно в половине случаев изменения в поле зрения опережают изменения в ДЗН, а в половине случаев — наоборот. Это заключение, сделанное на основе анализа результатов статической компьютерной периметрии, данных офтальмоскопии и анализа фотоснимков, выполненных на фундус-камере, во многом является дискуссионным, и более точный ответ во многом зависит от чувствительности и возможности метода.

Многочисленные исследования, проведенные на больших группах пациентов, показали: чувствительность наиболее часто применяемых в диагностике глаукомы методов неодинакова и невелика. Чувствительность тонометрии и тонографии составляет 39-45%, оценка состояния ДЗН, прежде всего соотношение диаметра экскавации к диаметру диска (Э/Д) — 45%, данные периметрии — 52-60%.

Эти рассуждения относятся к тем странам, где уже сформированы частично или полностью службы по борьбе с глаукомой. Но там, где еще существуют географические и социально-экономические барьеры, причины поздней выявляемости существенно отличаются от существующих проблем экономически развитых стран.

Цель настоящего исследования — изучить основные причины позднего выявления глаукомы в Йемене.

Материал и методы. Нами обследовано 726 больных с первичной открытоугольной глаукомой (ПОУГ) 3-х географических зон: равнинной, горной и прибрежной. Общая характеристика этих больных представлена в табл. 1.

Таблица 1. Распределение больных первичной открытоугольной глаукомой

Место проживания	Пол	Географическая зона			Всего
		горный район	равнинный район	прибрежный район	
Город	Муж.	50	39	84	173
	Жен.	61	34	112	207
Село	Муж.	81	42	44	167
	Жен.	55	75	49	179
Всего		247	190	289	726

Из табл. 1 видна численная неоднородность обследованных больных: 34,0% составляют больные, проживающие в горных районах страны, 26,2% проживают в равнинной зоне и 39,8% - в прибрежных районах. Возраст обследованных колебался от 48 до 87 лет, в среднем – 57,6 лет.

Таблица 2. Распределение больных ПОУГ по возрасту

Географическая зона	Возраст				
	< 40	41-50	51-60	61-70	> 71
Горный район	-	37	88	103	19
Равнинный район	-	6	57	65	62
Прибрежный район	11	40	84	45	39

Основную группу обследованных составляют больные в возрасте от 50 до 70 лет (77,4%).

Результаты и обсуждение. Хорошо известны усилия многих экономически развитых стран в организации эффективных мер по борьбе с глаукомой. Результаты этой работы, если она проводится планомерно и систематически, очевидны. Прежде всего, возрастает процент выявленных больных глаукомой в начальных стадиях. Это существенный фактор, так как лечение глаукомы в более ранних стадиях, когда еще органические изменения незначительны, наиболее эффективно. Комплексный подход к его проведению позволяет создать условия для сохранения зрительных функций на долгие годы. Это, в свою очередь, снижает процент слепоты, инвалидизации вследствие глаукомы.

На рис. 3 представлены сводные данные, указывающие основные причины позднего выявления глаукомы и обращаемости к врачу.

Из 579 обследованных, где удалось установить относительно достоверную причину, в 271 случае препятствием для своевременной диагностики был социально-экономический фактор (46,8%). Одна треть пациентов (30,4%), имея возможность обратиться к врачу, не подозревала о наличии у себя такого забо-

левания как глаукома. И только тогда, когда потеря зрения стала очевидной, пациенты обращались к врачу за специализированной глазной помощью.

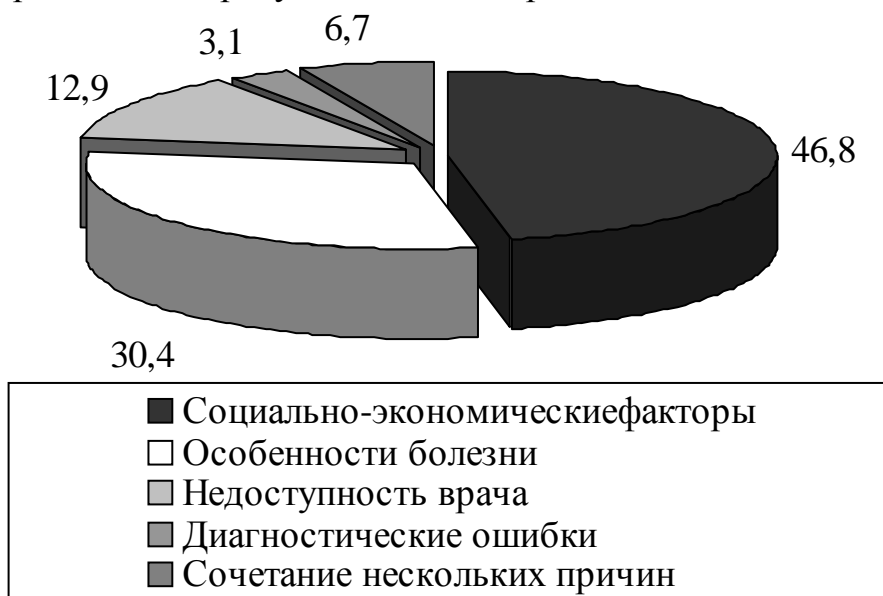


Рис. 3. Основные причины поздней обращаемости и выявления глаукомы

Одним из факторов, который непосредственно связан с общей социально-экономической ситуацией, является недоступность по разным причинам офтальмологической помощи. На долю этого фактора приходится 12,9%.

Диагностические ошибки составили всего лишь 3,1%. Это вполне объяснимо, так как больные в подавляющем большинстве случаев обращались к врачу в уже далеко зашедшей стадии, когда поставить диагноз глаукомы не представляется трудным.

Естественно, строгое и абсолютное разграничение причин, приведших к полученным результатам, невозможно. Все они взаимосвязаны в большей или меньшей степени. Поэтому также взаимосвязаны и пути решения проблемы.

Решение социально-экономических проблем лежит в плоскости общегосударственных задач. Рост благосостояния, уровня жизни, коммуникационных проблем – все это в значительной степени сделает доступность специализированной врачебной помощи более реальной. Одновременное решение кадровых вопросов еще более повысит доступность офтальмологического обслуживания.

Несмотря на то, что профилактики глаукомы как таковой не существует, вопросы санитарного просвещения имеют большое значение. Доступная и популярная информация о глаукоме, где излагаются общие сведения об особенностях клинического течения заболевания, его сути, исходов в случае позднего выявления и невыполнения врачебных рекомендаций, будут ориентировать пациентов на необходимость периодических осмотров с целью выявления заболевания или контроля за лечением, если диагноз уже установлен. Санитарная пропаганда и повышение уровня знаний населения в этой области – еще один путь в борьбе с глаукомой.

Наиболее результативным следует считать путь по организации системы профилактических осмотров взрослого населения в возрасте старше 35 лет. Эти целенаправленные осмотры, имеющие разные формы реализации (активные, по обращаемости и др.), в значительной степени повысят процент выявления

больных глаукомой. Это будет особенно значимо, если все вышеперечисленные пути решения проблемы будут синхронизированы.

УДК 617.735-002+616.379-008.64

ПРЕПАРАТ ПЕРИНДОПРИЛ В ЛЕЧЕНИИ ПРЕПРОЛИФЕРАТИВНОЙ ДИАБЕТИЧЕСКОЙ РЕТИНОПАТИИ

В.В. НЕРОЕВ, М.В. РЯБИНА, Т.Д. ОХОЦИМСКАЯ, М.В. ЗУЕВА, И.В. ЦАПЕНКО
Московский НИИ глазных болезней им. Гельмгольца.

В последние годы появились данные о важной роли ренин-ангиотензиновой системы (РАС) и ее главного эффектора ангиотензин-превращающего фермента (АПФ) в патогенезе сахарного диабета (СД) и его осложнений (1). Препараты из группы ингибиторов АПФ (иАПФ) широко применяются в лечении больных СД (3,5). Помимо гипотензивного действия, эти препараты повышают чувствительность периферических тканей к инсулину, улучшают функции эндотелия и оказывают нефропротективное действие (2,10). В тканях глаза было обнаружено наличие локальной РАС, независимой от общего кровотока (6,9), что создает патогенетические предпосылки для лечения диабетической ретинопатии иАПФ, однако на данный момент вопрос о влиянии иАПФ на течение ДР является малоизученным (7,8).

Цель настоящей работы: определить эффективность применения ингибиторов АПФ в лечении диабетической ретинопатии.

Материалы и методы. Под наблюдением находилось 36 пациентов с препролиферативной диабетической ретинопатией. Для лечения пациентов из группы иАПФ был выбран периндоприл. Выбор именно этого препарата был связан с тем, что периндоприл имеет длительное 24-х - часовое действие, (возможен прием 1 раз в сутки), обладает высокой тканевой афинностью и мягким антигипертензивным действием с минимальным риском развития гипотонии после приема первой дозы (4,10). Препарат назначался в дозе 2 мг 1 раз в сутки на 2 недели, затем по 4 мг в сутки. У больных с исходно нормальным артериальным давлением (АД) (80% пациентов) длительность курса лечения составляла 2 месяца. Больным с повышенным АД, у которых на фоне терапии наблюдалась нормализация АД, препарат назначался на длительный срок.

Всем больным проводились стандартное офтальмологическое обследование, биохимический анализ крови, флюоресцентная ангиография (ФАГ), развернутая электроретинография (ЭРГ) до и после лечения.

Результаты: на фоне проводимой терапии наблюдалось улучшение остроты зрения у 80% пациентов в среднем на 0,1, снижение уровня гликозилированного гемоглобина в среднем на 0,5%, что согласуется с данными литературы о благоприятном влиянии иАПФ на углеводный обмен. Положительная динамика, по данным ЭРГ, была выявлена у 60% пациентов. Наиболее значимо изменялись амплитуды «а»-волны ганц-фельд ЭРГ, макулярной ЭРГ и высокочастотной ритмической ЭРГ, что свидетельствует о преимущественном действии препарата на колбочковый аппарат сетчатки. Кроме того, мы проводили анализ глиального

индекса (Кг), который определяется как отношение амплитуды «в»-волны ганцфельд ЭРГ к амплитуде ритмической ЭРГ на частоте 30 Гц. В процессе лечения отмечалось снижение исходно повышенного Кг до верхней границы нормы, что свидетельствует о благоприятном влиянии препарата на глионейрональные взаимодействия и метаболические процессы в сетчатке.

По данным ФАГ, была выявлена стабилизация количества микроаневризм, интравитреальных микрососудистых аномалий, площади ишемических зон и уменьшение сосудистой проницаемости, что свидетельствует о положительном влиянии препарата на состояние внутреннего гематоретинального барьера.

Переносимость периндоприла была хорошей. Жалоб на кашель, часто возникающий при лечении иАПФ первого поколения, у пролеченных пациентов отмечено не было.

У больных с исходно нормальным артериальным давлением прием «Престариума» не оказывал влияния на его уровень. Только у одной пациентки было отмечено развитие гипотонии, однако, несмотря на это, по данным клинико-функционального обследования, была выявлена положительная динамика.

Наиболее выраженная положительная динамика отмечалась у пациентов в возрасте 30-45 лет с СД 1 типа и исходно нормальным АД, а также у пациентов с СД 2 типа с исходно повышенным АД, у которых на фоне лечения наступала его нормализация.

Отсутствие положительного эффекта от приема «Престариума» отмечалось в большей степени у больных с СД 2 типа, при тяжелом течении СД, недостаточной компенсации углеводного обмена и декомпенсации артериальной гипертензии. В последнем случае повышение дозы препарата до 6-8 мг оказывало гипотензивный эффект и улучшало клинические показатели.

Выводы. Выявлены повышение зрительных функций, функциональной активности сетчатки и стабилизация ангиографической картины глазного дна у пациентов с препролиферативной диабетической ретинопатией на фоне лечения периндоприлом, что свидетельствует об эффективности лечения иАПФ данной группы пациентов.

Литература

1. Дедов И.И., Шестакова М.В. Сахарный диабет. М. Универсум Паблишинг.- 2003.- 455 с.
2. Демидова Т.Ю. Особенности патогенеза артериальной гипертензии и применения ингибиторов АПФ у больных с различными клиническими формами СД 2 типа. // Автореф. дис..... канд. мед наук. – Москва. – 1997
3. Карпов Ю.А. Ингибиторы АПФ: от снижения артериального давления до профилактики осложнений и улучшения прогноза. // Сердце. – 2001. – Т-1. – №4. – С.5-9.
4. Сидоренко Б.А., Преображенский Д.В. Фармакотерапия гипертонической болезни. // Рус. мед. журн. – 1998. – Т-6. – №23. – С.1468-1477
5. Чазова И.Е., Мычка В.Б. Метаболический синдром. // Consilium Medicum. – 2002. – Т-4. – №11. – С.587-592.
6. Чеснокова Н.Б., Григорьев А.В., Павленко Т.А., Никольская И.И., Кост О.А., Казанская Н.Ф. Роль компонентов ренин-ангиотензиновой системы в тканях глаза в норме и в патологии. // Вестник РАМН. – 2003. – №9. – С.29-31.
7. Chaturvedi N., Sjolie A.-K., Stephenson J.M. et al. Effect of lisinopril on progression of retinopathy in normotensive people with type I diabetes // Lancet.–1998.–Vol.351.– P.28–31.
8. Dancer A.H. Local renin-angiotensin system: the unanswered questions.// The International Journal of Biochemistry&Cell Biology. – 2003. – 35 – p.759-768

9. Kohner-EM. The renin-angiotensin system and diabetic retinopathy.// Klin-Wochenschr. 1992; 69 Suppl 29: 25-7
10. Opie L. Angiotensin-Converting Enzyme Inhibitors: The Advance Continues. //New York,1999.

УДК 617.735-002+616.379-008.64

ПРИМЕНЕНИЕ ИНТРАВИТРЕАЛЬНОГО ВВЕДЕНИЯ КЕНАЛОГА В ЛЕЧЕНИИ ДИАБЕТИЧЕСКОЙ МАКУЛОПАТИИ

В.В. НЕРОЕВ, М.В. РЯБИНА, А.А. АЗИМ ЗАДЕ, Т.Д. ОХОЦИМСКАЯ

Московский НИИ глазных болезней им. Гельмгольца.

По данным ВОЗ, сахарный диабет (СД) по распространенности занимает третье место в мире после сердечно-сосудистых и онкологических заболеваний, и с каждым годом число больных СД увеличивается (1). Диабетическая ретинопатия (ДР) является одним из наиболее тяжелых осложнений СД, и является одной из основных причин возникновения слепоты и слабовидения во всем мире (5).

Как известно у пациентов с СД 1 типа снижение зрения связано преимущественно с осложнениями пролиферативной ДР, тогда как при СД 2 типа оно связано преимущественно с макулярной патологией, в частности с развитием макулярного отека (2,3). У пациентов с СД 2 типа макулярный отек (МО) встречается почти в три раза чаще, чем у пациентов с СД 1 типа. Лечение МО было посвящены многочисленные исследования. Одним из наиболее значимых методов в лечении МО остается лазеркоагуляция сетчатки, однако его эффективность не превышает 50% (5,6). В экспериментальных работах было показано положительное влияние интравитреального введения кортикостероидов в лечении различных форм пролиферативной витреоретинопатии, что послужило основанием для применения этой группы препаратов в клинической практике (7).

Характеристика МО долгое время основывалась на данных биомикроскопии и ангиографии (4). Однако в последнее время, благодаря внедрению в клиническую практику метода оптической когерентной томографии, стала возможной объективная оценка степени выраженности МО (8). С помощью этого метода можно количественно измерять толщину сетчатки, визуализировать интратретинальные кисты и субклиническую серозную отслойку нейроэпителлия, что открывает новые возможности для диагностики и оценки эффективности лечения МО.

Целью работы явилась оценка эффективности интравитреального введения кеналога (триамцинолона ацетата) в лечении МО при диабетической ретинопатии.

Материалы и методы. Под наблюдением находилось 20 пациентов с диабетической ретинопатией. СД 1 типа отмечался у 3 (15%) пациентов, СД 2 типа у 17 (85%) пациентов. Средний возраст больных составил 58±16 лет, длительность СД 16±7 лет. У большинства больных (75%) отмечалась препролиферативная ДР. Всем пациентам проводились стандартное офтальмологическое обследование и флюоресцентная ангиография. Динамическая объективная количественная оценка МО проводилась при помощи оптической когерентной то-

мографии. Интравитреальная инъекция 4 мг кеналога проводилась однократно и осуществлялась в условиях операционной.

Результаты. На фоне однократного интравитреального введения кеналога у пациентов с МО отмечается улучшение остроты зрения и уменьшение толщины сетчатки в макулярной зоне. Выраженная положительная динамика выявляется через неделю, достигает максимальных значений в месячный срок и сохраняется до 6 месяцев. Острота зрения повышалась в среднем с $0,15 \pm 0,1$ до $0,31 \pm 0,2$ через неделю и до $0,42 \pm 0,3$ через месяц ($p < 0,05$). Исходная толщина сетчатки в макулярной зоне составляла 576 ± 185 мкм, снижалась до 427 ± 182 мкм через неделю и 394 ± 165 через месяц ($p < 0,05$). Дальнейшее наблюдение показало стабильность полученных результатов. Через 3 и 6 мес. острота зрения и толщина сетчатки в макулярной зоне оставались стабильны.

В послеоперационном периоде необходимо проводить контроль ВГД. У двух больных отмечалось повышение ВГД до 25 мм.рт.ст., которое было купировано гипотензивной терапией (азопт 2 раза в день).

Выводы. Однократное введение в стекловидное тело 4 мг кеналога эффективно в лечении МО на фоне диабетической ретинопатии и значительно улучшает функциональный прогноз у этой категории пациентов.

Литература

1. Дедов И.И., Шестакова М.В. Сахарный диабет.- М.: Универсум Пабблишинг.- 2003.- 455 с.
2. Bresnick G.H. Diabetic macular edema. A review// Ophthalmol.-1986.-93.-989-997.
3. Early Treatment Diabetic Retinopathy Study Research Group. Photocoagulation for diabetic macular edema. Early Treatment Diabetic Retinopathy Study report №1 // Arch. Ophthalmology, 1985, 103, 1796-1806
4. Gass D. Macular diseases, diagnostic and treatment // St.Louis, Mosby. - 1997.-1061 p.
5. Klein R., Klein B.E., Moss S.E. Visual impairment in diabetics.// Ophthalmology, 1984, 91, P.1-9
6. Lee C.M., Olk R.J. Modified grid laser photocoagulation for diffuse diabetic macular edema: long-term visual results.// Ophthalmology, 1991.98,1594-1602
7. Martidis A., Duker J.S., Greenberg P.B. Intravitreal triamcinolone for refractory diabetic macular edema.// Ophthalmology, 2002, 109, 920-927
8. Massin P., Vicaud E., Haouchine B. Reproducibility of retinal mapping using optical coherence tomography.// Arch. Ophthalmology, 2001, 119, 1135-42

УДК 617.741-004.1-089.87

ТОННЕЛЬНАЯ МЕХАНИЧЕСКАЯ ЭКСТРАКЦИЯ КАТАРАКТЫ И.К. СОМОВ

Тамбовский филиал ГУ МНТК «Микрохирургия глаза» им. акад. С.Н. Федорова.

Катаракта является одним из наиболее часто встречающихся глазных заболеваний. Ее распространенность колеблется в различных странах от 30 до 60 % всей хирургической патологии глаза. Поэтому хирургия катаракты была и остается одной из основных проблем офтальмологии.

На современном этапе развития хирургической техники наиболее рациональным методом оперативного лечения является экстракапсулярное удаление мутного хрусталика через микроразрезы. Это осуществимо лишь при фрагмен-

тации хрусталика с помощью механического или энергетического воздействия. Поэтому на сегодняшний день конкурентно существуют целый ряд методик:

- тоннельная механическая экстракция катаракты;
- механическая факофрагментация;
- ультразвуковая факоэмульсификация;
- лазерная факофрагментация;

Основным методом удаления катаракты через малый разрез является ультразвуковая факоэмульсификация, которому за рубежом отдают предпочтение большинство офтальмохирургов. Однако в клинике существуют ситуации (перезревание катаракты, бурое ядро, подвывих хрусталика, миоз и т.п.), когда длительные манипуляции в передней камере глаза при всем обилии инструментов, устройств и хирургических приемов сопровождается избыточной ультразвуковой травмой. В связи с этим продолжают развиваться «безэнергетические» технологии малых разрезов хирургии катаракты. Не последнее значение имеет экономический аспект.

Различные варианты тоннельной экстракции катаракты разрабатываются и апробируются в ГУ МНТК «МГ» более 10 лет.

Техника «метод петли»

Производится круговой капсулорексис с дополнительными боковыми надрезами. Эвакуацию ядра хрусталика выполнялись с помощью специальной петли через склерокорнеальный разрез трапецевидной формы, ширина в склеральной части – 5 мм. При прохождении через «тоннель» ядро разламывалось на части. Большие плотные ядра разламывались в передней камере на петле с помощью шпателя. При узком ригидном зрачке накладывались 2 ирисретрактора в меридианах 10 и 2-х часов. Имплантировались в основном жесткие линзы различных моделей. На склеральный разрез накладывали один - два узловых шва.

Проанализированы результаты 245 операций у 231 пациента пожилого и старческого возраста, прооперированных по вышеприведенной технологии в Тамбовском филиале ГУ МНТК «Микрохирургия глаза» в 2002-2004 гг.

Диагноз «катаракта» был установлен на основании общепринятых критериев, данных анамнеза и офтальмологического обследования. Пациенты перед операцией проходили стандартное диагностическое обследование и предоперационную подготовку.

Среди осложняющих катаракту факторов выделялись: глаукома - на 17 глазах (7%), миопия - на 21 (8,6%), сахарный диабет – на 19 (7,7%), соматическая патология – на 31 (12,7%). Травматическая катаракта была на 11 глазах (4,4%). Острота зрения до и после операции представлена в таблице 1.

Ареактивное течение послеоперационного периода отмечено у большинства пациентов – 86 %.

Из интраоперационных осложнений был отмечен разрыв задней капсулы хрусталика в 4 (1,6 %) случаях. В послеоперационном периоде изменения со стороны роговицы в виде отека эпителия и десцеметита наблюдались у 15 (6,1 %) пациентов. Экссудативная реакция, соответствующая феномену Тиндаля I степени, наблюдалась - у 7 (3 %) пациентов, гифема - у 5 (2 %), офтальмо-

гипертензия на 1-е сутки после операции - у 2 (0,8 %). Все эти проявления купировались назначением консервативной терапии на 2-4-е сутки после операции.

Анализ величины индуцированного послеоперационного астигматизма, показал, что он не превышал 1,5 Дптр. в ранние сроки и к 3-6 месяцам уменьшался до минимума.

Выводы

1. При проведении тоннельной механической экстракции катаракты достигаются высокие функциональные результаты в раннем послеоперационном периоде.

2. Использование данной методики позволяет уменьшить индуцированный послеоперационный астигматизм до минимума.

3. Целесообразно удалять осложненные катаракты на ранних стадиях помутнения хрусталика, что не лимитирует хирурга в выборе малотравматичных технологий «малого» разреза, сокращает время и объем хирургического вмешательства, способствует предупреждению или существенному снижению осложнений в ходе операций и послеоперационном периоде.

4. Разработанные технологии механической тоннельной экстракции катаракты не требуют использования дорогостоящей аппаратуры, и являются экономически эффективной альтернативой энергетическим технологиям.

Таблица 1. Острота зрения до и после операции с коррекцией

Острота зрения	До операции		После операции	
	Число	Процент	Число	Процент
Неправильная светопроекция	5	2%	-	-
Правильная светопроекция	34	13,8%	-	-
До 0,1	101	41,2%	12	4,9%
0,1-0,2	78	32 %	15	6,1 %
0,3-0,4	22	11 %	26	10,6 %
0,5-0,6	-	-	102	41,7 %
0,7-0,8	-	-	73	29,8 %
0,9-1,0	-	-	17	6,9 %

Литература

1. Блюменталь М., Ассия Е., Моисеев И. Мануальная экстракапсулярная экстракция катаракты (Некоторые особенности проведения операции) // Офтальмохирургия. – 1995. - № 4. – С.- 59-62.
2. Веселовская З.Ф., Амер Сохил. Экстракапсулярная экстракция катаракты с имплантацией ИОЛ через уменьшенный корнеосклеральный и склеральный тоннельный разрез // Офтальмо-журн. – 1997. - № 1. – с. 49-53.
3. Сергиенко Н.М., Кондратенко Ю.Н., Новицкий А.Н., Гудзь А.И. Особенности тоннельного разреза и его влияние на послеоперационный астигматизм // Офтальмо-журн. – 1999. - № 4. – С.- 220-223.
4. Федоров С.Н., Иошин И.Э., Егорова Э.В., Толчинская А.И., Виговский А.В. Хирургическая технология и результаты тоннельной экстракции катаракты // Офтальмохирургия. – 2000. - № 3. – С.- 54-60.

ЭФФЕКТИВНОСТЬ ПРЕПАРАТОВ СИМПАТОМИМИТЕЧЕСКОГО ДЕЙСТВИЯ ДЛЯ КОРРЕКЦИИ АККОМОДАЦИОННЫХ НАРУШЕНИЙ ПРИ МИОПИИ У ШКОЛЬНИКОВ

Л.А. ХАВОВА, Л.И. ИСАЙЧЕНКОВА, Л.А. ДЕЕВ, А.Г. БЕЛЬКОВА, С.П. ВОЙТОВА
*Смоленский городской кабинет охраны зрения
Кафедра глазных болезней СГМА*

В настоящее время миопия (близорукость) является наиболее часто встречающейся аномалией рефракции, ее прогрессирование может привести к серьезным необратимым изменениям в глазу и значительной потере зрения. В нашей стране осложненная миопия является одной из основных причин инвалидизирующих зрительных расстройств и в структуре инвалидности за последнее десятилетие составляет 16% (3). У лиц трудоспособного возраста за последние 10 лет данная патология увеличилась с 12,7 до 17% (3).

Миопия в век общественного прогресса, ухудшения экологической обстановки, снижения иммунитета у подрастающего поколения, а также концентрации наследственного фактора становится все более актуальной проблемой. По данным Э.С. Аветисова (2002) в школьном возрасте чаще всего встречается миопия слабой степени (до -3,25 Дптр): она обнаружена у 40,7 – 87,1% всех обследованных. Эти удручающие цифры заставляют задуматься об эффективности проводимых профилактических мероприятий и стимулируют поиск новых, более эффективных методов профилактики и лечения близорукости.

Кабинет охраны зрения детей и подростков играет большую роль в профилактике и терапии миопии. Он является методическим центром, в котором проводится большая лечебно-профилактическая и консультативная работа, а так же внедряются новые методы лечения и проверяется их эффективность.

Цель работы: изучить эффективность действия препаратов симпатомиметического ряда: 1% раствора мезатона и 2,5% раствора ирифрина (фенилэфрина) на аккомодационную функцию у школьников со слабой степенью близорукости.

Материал и методы

Действие препаратов определяли в двух группах детей и подростков по 25 человек в каждой, в возрасте от 9 до 16 лет (средний возраст 12 лет).

Нами были отобраны пациенты с миопией слабой степени (от -0,75 Дптр до -3,25 Дптр) при которой, как правило, отмечаются аккомодационные нарушения, способствующие ее прогрессированию, в то время как при миопии средней и высокой степени ведущую роль в прогрессировании играет увеличение передне-заднего размера глазного яблока.

Все исходные значения между группами до начала лечения были статистически не значимыми ($P > 0,05$).

В одной группе проводилось закапывание 2,5% раствора ирифрина по 1 капле 1 раз в оба глаза за 30 минут до сна через день в течение 1,5 месяцев. Во второй группе проводилось закапывание 1% раствора мезатона по этой же методике. Побочных действий препаратов во время проведения исследования отмечено не было. В течение всего периода лечения были отменены домашние тренировки аккомодации любым методом функционального воздействия и лекарственные препараты, которые могли бы в той или иной степени влиять на состояние зрительных функций или нервной системы.

В каждой группе до и после лечения определялись острота зрения, рефракция на высоте циклоплегии, резерв относительной аккомодации (Р.О.А.) – положительная часть, ближайшая и дальнейшая точка ясного зрения, объём абсолютной аккомодации (О.А.А.).

Остроту зрения определяли по таблице Головина-Сивцева для дали.

Резерв аккомодации – по таблице Головина-Сивцева для близи, используя общеизвестную методику: пациент читает текст № 4 с расстояния 33 см со стеклами, полностью корригирующими аметропию. В оба гнезда оправы поочередно помещают отрицательные линзы возрастающей силы (с разницей в 0,5 Дптр) до тех пор, пока чтение текста станет невозможным. Сила максимального (дополнительного) стекла, с которым еще возможно чтение является резервом относительной аккомодации. Средняя величина Р.О.А. для детей 8-10 лет составляет не менее 3,5 Дптр, 11-12 лет – 4,5 Дптр, 13-14 лет – 5,0 Дптр (1).

Объём абсолютной аккомодации отражает способность цилиарной мышцы к максимальному сокращению и расслаблению, и характеризуется величиной изменения физической рефракции глаза в процессе аккомодации. Исследование абсолютного объёма аккомодации основано на разнице между ближайшей и дальнейшей точкой ясного зрения. При миопии, сопровождающейся аккомодационными нарушениями, ближайшая точка отодвигается от сетчатки глаза, а дальнейшая точка – приближается. За счёт этого уменьшается объём абсолютной аккомодации. Нижние границы возрастной нормы абсолютного объёма аккомодации по С.Л. Шаповалову следующие: в 6-7 лет = 7,0 Дптр, 8-10 лет = 8,0 Дптр, 11-20 лет = 10,0 Дптр.

Измерение ближайшей точки ясного зрения проводили следующим образом: на расстоянии 2-3 см от глаза помещали кольцо Ландольта, соответствующее остроте зрения 0,7 для определения с 33 см. Оптотип постепенно отодвигали от глаза, пока исследуемый не увидит разрыв в кольце. От наружного края орбиты замеряли расстояние до опто типа, затем 100 см делили на полученную величину (D_1) и получали значение в Дптр.

Измерение дальнейшей точки ясного зрения при миопии до -3,25 Дптр проводили со стеклом +3,0 Дптр. Это редуцированная дальнейшая точка ясного зрения. Вышеуказанный опто тип Ландольта устанавливали на расстоянии 50-60 см от глаза и приближали, пока пациент не увидит разрыв в кольце. Затем 100 см делили на полученную величину (D_2) и вычитали +3,0 Дптр.

Объём абсолютной аккомодации определяли по формуле Дондерса:

$$\text{ОАА} = \frac{100 \text{ см}}{D_1} - \left[\frac{100 \text{ см}}{D_2} - (+3,0 \text{ Дптр}) \right],$$

где D_1 – ближайшая точка ясного зрения (в см),

а D_2 – дальнейшая точка ясного зрения (в см).

Статическую клиническую рефракцию исследовали методом скиаскопии на высоте циклоплегии.

Все вышеперечисленные измерения проводились в обеих группах детей до лечения, через 3 недели и через 6 недель после начала лечения.

Результаты сравнительного исследования влияния препаратов симпатомиметического действия на аккомодационную функцию при миопии слабой степени представлены в таблице 1.

Таблица 1. Влияние препаратов симпатического действия на аккомодационную функцию

Параметр	2,5% р-р ирифрина	2,5% р-р ирифрина	1% р-р мезатона	1% р-р мезатона
	До лечения n=25	После лечения (через 6 не- дель) n=25	До лечения n=25	После лечения (через 6 не- дель) n=25
Острота зрения	0,35+0,26	0,49+0,25 P > 0,05	0,34+0,25	0,4+0,25 P > 0,05
Статическая клиническая рефракция (в Дптр)	-2,05+0,26	-1,5+0,08 P < 0,05	-2,08+0,2	-1,75+0,25 P > 0,05
Сила корриги- рующего стекла (в Дптр)	-1,75+0,25	-1,25+0,25 P > 0,05	-1,75+0,25	-1,5+0,05 P > 0,05
Р.О.А. (в Дптр)	-1,59+0,08	-3,5+0,09 P < 0,0005	-1,52+0,07	-3,0+0,02 P < 0,005
Ближайшая точ- ка ясного зрения (в Дптр)	9,00+0,39	9,05+0,4 P > 0,05	9,03+0,59	9,02+0,1 P > 0,05
Дальнейшая точка ясного зрения (в Дптр)	2,98+0,05	2,00+0,05 P < 0,0005	2,84+0,05	2,55+0,5 P > 0,05
О.А.А. (в Дптр)	6,06+0,43	6,92+0,94 P > 0,05	6,05+0,32	6,79+0,82 P > 0,05

В целом положительное влияние обоих препаратов на аккомодацию очевидно и достоверно, но можно отметить, что применение ирифрина дало более выраженный эффект. Особенно это заметно при сравнении результатов определения статической клинической рефракции и силы корригирующего стекла до и после лечения. Острота зрения после применения 2,5% р-ра ирифрина повысилась в среднем на 0,14, а после 1% р-ра мезатона – на 0,06. Статическая клини-

ческая рефракция после применения 2,5% р-ра ирифрина уменьшилась в среднем на 0,55 Дптр ($P < 0,05$), а в группе, где инстилляций проводились 1% р-ром мезатоном - на 0,33 Дптр ($P > 0,05$). Сила корригирующего стекла в группе получавшей 2,5% р-р ирифрина уменьшилась в среднем - на 0,5 Дптр ($P > 0,05$), а 1% р-р мезатона – на 0,25 Дптр ($P > 0,05$). Положительная часть резерва аккомодации увеличилась на 1,91 Дптр в группе получавшей 2,5% р-р ирифрина ($P < 0,0005$), и на 1,48 Дптр в группе получавшей 1% р-р мезатона ($P < 0,0005$). Положение ближайшей точки ясного зрения почти не изменялось в обеих группах. Зато положение дальнейшей точки ясного зрения в группе, получавшей 2,5% р-р ирифрина, увеличивалось в сантиметрах и соответственно уменьшилась в диоптриях на 0,98 ($P > 0,0005$), а в группе, получавшей 1% р-р мезатона, – на 0,29 Дптр ($P > 0,05$). Соответственно и абсолютный объем аккомодации в группе получавшей 2,5% р-р ирифрина стал больше (0,82 Дптр, $P > 0,05$), чем в группе, получавшей 1% р-р мезатона (0,74 Дптр, $P > 0,05$).

На наш, взгляд немаловажным преимуществом применения 2,5% р-ра ирифрина является то, что он выпускается во флаконах с капельницей, в то время как мезатон в ампулах. Срок хранения 2,5% р-ра ирифрина после вскрытия составляет 1 месяц, что гораздо выше, чем у 1% р-ра мезатона.

Исследование в обеих группах проводилось в самый неблагоприятный для миопов период времени (декабрь и январь). Это вселяет надежду на остановку прогрессирования миопии до конца учебного года.

Заключение

Проведенное исследование показало хорошую эффективность использованных препаратов при нарушениях аккомодации у детей и подростков с миопией слабой степени.

Однако 2,5% р-р ирифрина более эффективен, и что немаловажно, препарат удобен в применении за счет наличия флакона с капельницей.

Исходя из вышеизложенного 2,5% р-р ирифрина следует рекомендовать школьникам как средство профилактики прогрессирования миопии, особенно в период максимальной зрительной нагрузки (в зимнее и весеннее время года).

Литература

1. Аветисов Э.С. Охрана зрения детей. – М.; Медицина. – 1975. – С. 174.
2. Аветисов Э.С. Близорукость. – М., «Медицина». – 2002. – С. 55.
3. Либман Е.С. Состояние и динамика слепоты и инвалидности вследствие патологии органа зрения в России. Программный доклад 7-го съезда офтальмологов России. (Москва, 16-20 мая 2000 г.) // Окулист. – 2000. – № 7(11). – С. 2.

ПЕРВЫЕ РЕЗУЛЬТАТЫ ОПЕРАЦИЙ ПЕРСОНАЛИЗИРОВАННОГО LASIK ПО ТЕХНОЛОГИИ WAVEFRONT НА РОССИЙСКОЙ ПЛАТФОРМЕ МИКРОСКАН- MULTISPOT 250.

М.Г.ЯБЛОКОВ, В.А.МАЧЕХИН, М.Г.КОЛОТОВ, И.Ю. СЫРЫХ, С.К. ВАРТАПЕТОВ, А.В. ЛАРИЧЕВ, Н.Г. ИРОШНИКОВ

Тамбовский филиал ГУ МНТК "Микрохирургия глаза" им. акад. С.Н. Федорова. ЦФП ИОФ РАН, г.Троицк, физический факультет МГУ им. Ломоносова, г. Москва.

Наиболее прогрессивным методом изучения оптики человеческого глаза в настоящее время является aberрометрия и анализ волнового фронта (,4,9). Эта технология основана на принципах астрофизики, которые разработал в середине 70-х годов доктор Билле. Для улучшения изображений астрономических объектов необходимо измерять и корректировать несовершенные aberрации высокого порядка искажений волнового фронта, появляющиеся в объективах телескопов из галактики. Для достижения этой цели используются приспособляющие линзы, тогда как деформируемые зеркала преобразуют искаженный волновой фронт, позволяя ясно увидеть небесные тела. Распространяя подобные принципы на оптическую систему человеческого глаза, стало возможным, убрав искажения волнового фронта в глазу, достичь максимально возможного зрения. Идеальная оптическая система должна корректировать оптические aberрации таким образом, чтобы пространственное разрешение глаза ограничивалось только факторами, определяемыми нейронами сетчатки, диаметром и плотностью рецепторов (8).

Существует большая группа пациентов, у которых острота зрения способна существенно улучшиться после устранения оптических aberраций. Эти оптические aberрации обусловлены всеми составляющими оптической системы глаза: роговицей, хрусталиком, стекловидным телом и сетчаткой (2,3,5).

Целью работы явилось изучение результатов персонализированных рефракционных операций LASIK проведенных по технологии Wavefront, и их сравнение с результатами стандартной операции LASIK.

Материалы и методы

В нашей работе мы используем первый российский эксимерный лазер сканирующего типа "Микроскан -2000" с длиной волны 193нм, диаметром пятна 0,7 мм и частотой сканирования 200 Гц, специально модернизированный для выполнения операций персонализированной абляции по волновому фронту на основе измерений aberрометра Multispot 250. Таким образом, эксимерный лазер и aberрометр связаны в единую платформу, позволяющую учитывать не только субъективную рефракцию, но и оптические aberрации для выработки персонализированного подхода в целях достижения наилучшего результата.

Волновая технология, применяемая в платформе Микроскан - Multispot, использует аберрометр типа Шака-Хартмана. Искажения волнового фронта вычисляются с помощью анализа направления световых лучей, прошедших систему линз. Изображение регистрируется цифровой камерой, и волновой фронт реконструируется. Данные интерпретируются с помощью трехмерной математической модели, использующей полиномиальные функции Цернике. Большим преимуществом анализа волнового фронта является возможность описания всех этих aberrаций. В нормальном человеческом глазу, кроме дефокуса и астигматизма, существуют сфероподобные aberrации и кома, которые снижают разрешающую способность зрительной системы. Таким образом, невозможна коррекция aberrаций всего волнового фронта с помощью коррекции только сферо - цилиндра, так как острота зрения все равно будет ограничена aberrациями третьего, четвертого и более высоких порядков (6,7).

В соответствии с поставленной задачей нами были сформированы две группы пациентов с миопической рефракцией. В первую группу вошли пациенты с миопией слабой и средней степени со средним сферозэквивалентом - $4,56 \pm 0,75$ Д, которым был проведен персонализированный LASIK по технологии Wavefront (30 глаз, 20 пациентов).

Во вторую группу вошли пациенты также с миопией слабой и средней степени со средним сферозэквивалентом - $4,25 \pm 0,75$, которым проведена операция по стандартной методике LASIK. (32 глаза, 23 человека).

Операции LASIK осуществлялись с помощью микрокератома Moraya LSK one, диаметр клапана составил 8 - 9 мм, толщина 130 мкм. Анестезия проводилась 0,5% раствором Алкаина. Расчеты операций персонализированного LASIK проводились по оригинальной версии кастомизированной программы wave front Analyse 250. Операции проходили одновременно на оба глаза. Все пациенты, идущие на операцию, подвергались тщательному осмотру периферии сетчатки с помощью гониолинзы. Во всех необходимых случаях пациентам проводилась периферическая лазеркоагуляция. Все измерения выполнялись до операции, а затем через 1 и 3 месяца после. Осмотр и проверка остроты зрения проводилась на 1 - 3 день после операции

Результаты

Результаты измерений некорригированной остроты зрения представлены в таблице 1. Острота зрения после операций персонализированного LASIK по волновому фронту (первая группа пациентов) во все сроки наблюдения была выше, чем после операций обычного LASIK (вторая группа пациентов) и составляла 1,0 и больше, причем прослеживалась тенденция к ее повышению в сроки до трех месяцев. Клиническая рефракция (таблица 2) в обеих группах пациентов приближалась к эметропической.

Анализ кератотопограмм в обеих группах пациентов проводился с вычислением конической константы поверхности роговицы (Q).

Q - константа характеризует качество оптической поверхности и, по данным литературы, ее оптимальное значение при котором оптическая поверхность идеальна и равна, -0,53. Анализ наших результатов представлен на диаграмме (1). Очевидно, что при обычном LASIK коническая константа резко увеличивалась во всех случаях и была стабильно высокой за весь период наблюдения от 0,86 до 0,75. При операциях LASIK по волновому фронту Q константа всегда имела отрицательные значения и тенденцию приближения к идеальной величине.

Особый интерес представляют результаты исследований aberrаций высоких порядков, представленные на диаграмме 2. Очевидно, что в течение времени в обеих группах пациентов все aberrации имели тенденцию к уменьшению к третьему месяцу после операции. При проведении обычного LASIK во всех случаях отмечалось 30 % увеличение aberrаций всех порядков, особенно сфероподобных (4 и 5 порядки). Такая же тенденция отмечалась и в первой группе пациентов: к первому месяцу после операции среднее увеличение составило 10% по отношению к исходному уровню. Однако в сроки наблюдения от 1 до 3 месяцев в этой группе пациентов aberrации 3-5 порядков имели тенденцию к уменьшению и приближались к нулю, тогда как во второй группе пациентов aberrации высших порядков оставались высокими.

Заключение

Анализ первых результатов операций персонализированного LASIK по волновому фронту показывает стабильно высокие показатели остроты зрения как в раннем, так и в более позднем послеоперационном периоде.

Мы получили совершенно иную форму оптической поверхности, при которой коническая константа была отрицательной и приближалась к идеальной величине - 0,53.

Aberrации высоких порядков в результате персонализированной операции снижались на десять и более процентов.

В целом полученные данные представляют огромный интерес и требуют дальнейшего изучения.

Таблица 1. Некорригированная острота зрения после операции стандартный LASIK и персонализированный по волновому фронту (WF LASIK)

Степень миопии	Средняя величина КОЗ до операции	Спустя 1 месяц		Спустя 3 месяца	
		LASIK	WF LASIK	LASIK	WF LASIK
Миопия слабой степени до - 3,15 Д	1,0 ± 0,02	1,0 ± 0,01	1,1 ± 0,02	1,0 ± 0,01	1,18 ± 0,02
Миопия средней степени до - 6,0 Д	0,98 ± 0,03	0,98 ± 0,02	1,05 ± 0,01	0,98 ± 0,02	1,1 ± 0,02

Таблица 2. Клиническая рефракция до и после операций стандартного LASIK и WF LASIK

Степень миопии	Средняя рефракция до операции	Спустя 1 месяц		Спустя 3 месяца	
		LASIK	WF LASIK	LASIK	WF LASIK
Миопия слабой степени до - 3,15 Д	$-2,75 \pm 0,25$	$-0,25 \pm 0,01$	$0,25 \pm 0,01$	$-0,25 \pm 0,01$	$0,1 \pm 0,01$
Миопия средней степени до - 6,0 Д	$-4,65 \pm 0,25$	$-0,3 \pm 0,02$	$0,1 \pm 0,02$	$-0,35 \pm 0,02$	$-0,25 \pm 0,02$

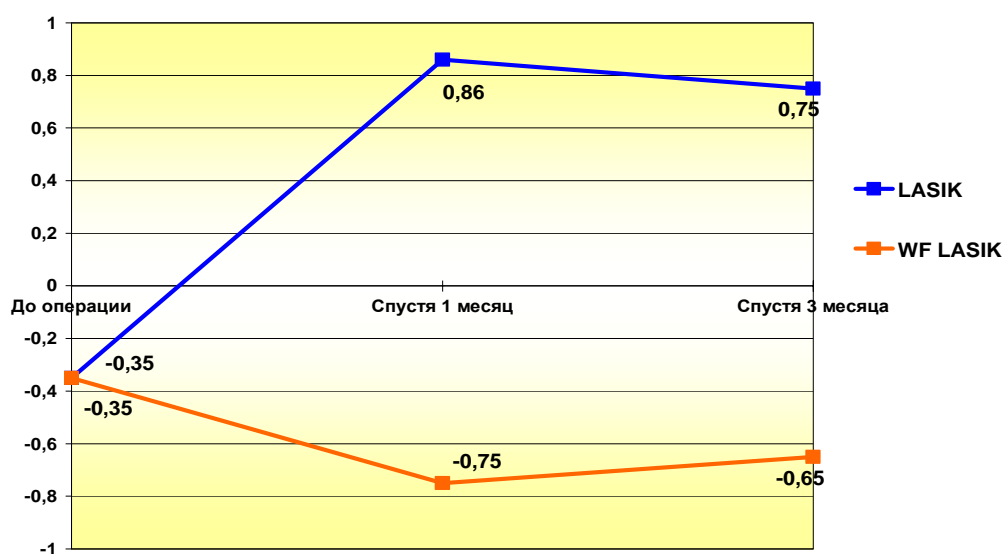


Рис.1.Изменение величины конической константы (Q) после операции стандартного LASIK и WF LASIK.

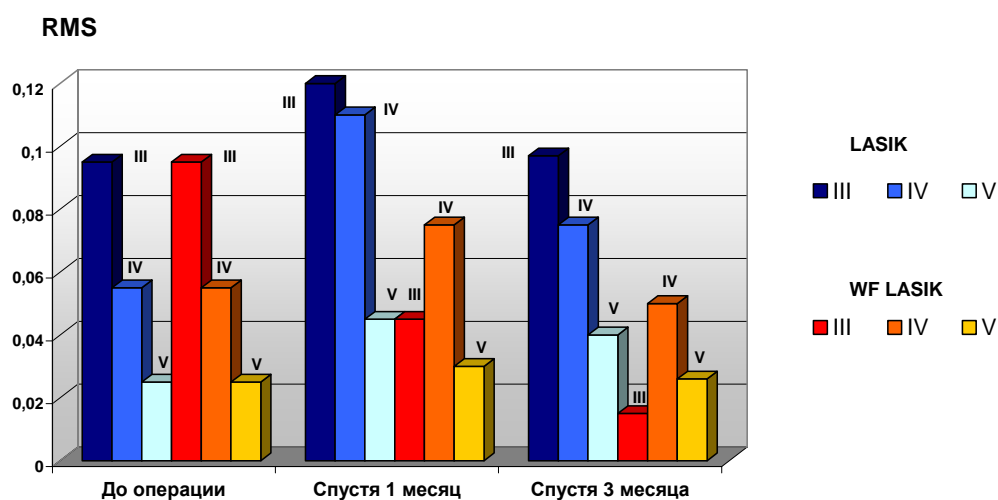


Рис.2. Динамика изменения величины высоких порядков (III, IV и V) aberrаций после операции стандартного LASIK и WF LASIK.

Литература

1. Klein S.A. Optimal corneal ablation for eyes with arbitrary Hartmann - Shack aberrations // J. Opt. Soc.Am.A.-1998. - v. 15. - P. 2580-2588.
2. Krueger R.R., Applegate R.A., MacRae S.M. Wavefront Customized visual Correction // Slack incorporated 2004.- USA.- P. 39-43.
3. MacRae S., Schwiegerling J., Snyder R.W. Customized and low spherical aberration corneal ablation design // J. Refract. Surg.-1999. - v. 2. - P. 246-248.
4. MacRae S.M., Schwiegerling J., Snyder R. Customized corneal ablation and super vision // J. Refract. Surg. - 2000.- v. 16.- P. 230 - 235.
5. Mfirtinez C.E., Applegate R.A., Klyce S.D., Mc Donald M.B., Median J.P., Howland H.C. Effect of papillary dilation on corneal optical aberration after photorefractive keratectomy // Arch. Ophthalmol.-1998.-v 116.- P. 1053- 1062.
6. Mrochen M., Kaemmerer M., Seiler T. Wavefront - usded Laser in situ keratomileusis: Early results in three eyes // J .Refract. Surg. - 2000.- v. 16. - P. 116- 121.
7. Oliver T., Hemenger R.P., Corbett M.C., et al. Corneal optical aberration induced by photorefractive keratectomy // J. Refract. Surg. -1997. - v. 13. - P. 246-254.
8. Oshika T., Klyce S.D., Applegate R.A., Howland H.C., Danasoury M.A.Comparison of corneal wavefront aberration after photorefractive keratectomy and in situ keratomileusis // Am. J. Ophthalmol.-1999.- v. 127.- P. 1-7.
9. Seiler T., Kaemmerer M., Vierdel P., Krinke H. Oculare optical aberrations after photorefractive keratectomy for myopia and myopic astigmatism // Arch. Ophthalmol.-2000. - v. 118. - P.17-21.

Содержание

1. Краткая история, этапы развития и основные направления деятельности кафедры глазных болезней смоленской государственной медицинской академии-----	4
2. Клиническая классификация аберраций оптической системы глаза человека -----	20
3. Исследование механизмов и возможностей оптимизации аккомодационной функции глаза при артификации -----	25
4. Функциональные и аберрометрические параллели в хирургии первичной глаукомы-----	29
5. Экспериментально-морфологическое изучение результатов склеропластики биологически активным трансплантатом-----	33
6. Опыт применения квантитативной периметрии при патологии заднего отрезка глаза-----	36
7. Фотодинамическая терапия с препаратом «фотодитазин» в экспериментальной офтальмологии-----	40
8. Вопросы стандартизации исследований слезной жидкости-----	44
9. Использование ретиналамина у больных с непролиферативной диабетической ретинопатией-----	47
10.Способ лечения атрофии зрительного нерва при рассеянном склерозе --	49
11.Оковидит как эффективное средство в ускорении репаративных процессов в роговице после традиционной экстракции катаракты с наложением роговичного шва-----	52
12.Социально-гигиенические аспекты диабетической ретинопатии -----	54
13.Модифицированная диодная транссклеральная лазерная цилокоагуляция в лечении первичной открытоугольной глаукомы -	58
14.Сравнительный анализ динамики офтальмотонуса и зрительных функций при использовании различных методов лечения первичной открытоугольной глаукомы -----	60
15.Применение оптических увеличителей в лечении амблиопии -----	62
16.Лечение гнойного конъюнктивита натрием гипохлоритом -----	65
17.Корреляционные взаимоотношения основных параметров головки зрительного нерва у больных глаукомой и миопией -----	67
18.Экспериментальное обоснование применения нового средства консервативного лечения прогрессирующей и осложненной миопии --	71
19.Вариант усовершенствования городской офтальмологической службы---	74

20.Заместительная пластика аллоплантом при обширных птеригиумах --	77
21.Электрофизиологические методы исследования в диагностике и мониторинге первичной глаукомы-----	80
22.Патология псевдофакичного глаза, приводящая к удалению или замене интраокулярных линз-----	83
23.Состояние гидродинамики глаза после лазерной экстракции катаракты при проведении операции в глазах с исходными нарушениями тонографических показателей -----	87
24.Оценка эффективности лечения при обскурационной амблиопии у детей-----	92
25.Дифференциальная диагностика увеальной меланомы, сочетающейся с раком молочной железы, и метастазов рака молочной железы в сосудистую оболочку глаза -----	95
26.Динамическое исследование критической частоты слияния мельканий у детей с патологией зрительного нерва-----	98
27.Опыт использования гипербарической оксигенации для лечения частичной атрофии зрительного нерва различной этиологии-----	100
28.Причины поздней выявляемости глаукомы в йеменской республике --	103
29.Препарат периндоприл в лечении препролиферативной диабетической ретинопатии-----	106
30.Применение интравитреального введения кеналога в лечении диабетической макулопатии -----	108
31.Тоннельная механическая экстракция катаракты-----	109
32.Эффективность препаратов симпатомиметического действия для коррекции аккомодационных нарушений при миопии у школьников--	112
33.Первые результаты операций персонализированного lasik по технологии wavefront на российской платформе микроскан- multispot 250. -----	116

ЦИКЛОМЕД

1% раствор циклопентолата во флаконах-капельницах по 5 мл.

ФАРМАКОЛОГИЧЕСКОЕ ДЕЙСТВИЕ

M-холиноблокатор. Расширение зрачка наступает в течение 15-30 минут после однократной инстилляцией. Мидриаз сохраняется 6-12 часов, остаточные явления циклоплегии — в течение 12-24 часов.



ПОКАЗАНИЯ

Для расширения зрачка:

- в диагностических целях при офтальмоскопии и определении рефракции;
- в составе комплексной терапии при воспалительных заболеваниях переднего отдела глаза (эписклерит, склерит, кератит, иридоциклит, увеит);
- в предоперационной подготовке при экстракции катаракты.

Взрослым, по 1-2 капли 1% раствора в каждый конъюнктивальный мешок, при необходимости инстилляцию повторяют через 5-10 мин.

При исследовании рефракции у детей и подростков требуется 2-3 кратное закапывание Цикломеда по 1-2 капли с интервалом в 15-20 минут.

 **PROMED EXPORTS PVT. LTD.**

ИРИФРИН

2,5% и 10% раствор фенилэфрина во флаконах с капельницей 5 мл.

ФАРМАКОЛОГИЧЕСКОЕ ДЕЙСТВИЕ

Ирифрин обладает выраженной альфа-адренергической активностью и при местном применении воздействует на дезаккомодационные мышцы цилиарного тела, вызывает расширение зрачка, улучшает отток внутриглазной жидкости.

Препарат легко проникает в ткани глаза, при этом расширение зрачка наступает в течение 15-30 минут после однократного закапывания и сохраняется 4-6 часов.



ИНОКАИН

0,4% раствор оксибупрокаина во флаконах-капельницах 5 мл.

ФАРМАКОЛОГИЧЕСКОЕ ДЕЙСТВИЕ

Инокаин широко применяется в офтальмологии, так как препарат обладает хорошей проникаемостью в эпителий и оказывает на него меньшее повреждающее влияние по сравнению с другими местными анестетиками.

Препарат Инокаин показан для проведения любых видов контактных исследований, тонометрии, гониоскопии, диагностических соскобов конъюнктивы, извлечения инородных тел из роговицы и конъюнктивы, снятия и наложения швов на роговицу и конъюнктиву, субконъюнктивальных инъекций, а также для кратковременных хирургических вмешательств на роговице, конъюнктиве и придатках глаз.



